ÜBER

BECKENERWEITERNDE OPERATIONEN

UNTER BESONDERER

BERÜCKSICHTIGUNG DER HEBOTOMIE.

INAUGURAL-DISSERTATION

VERFASST UND DER

HOHEN MEDIZINISCHEN FAKULTÄT

DER

K. B. JULIUS-MAXIMILIANS-UNIVERSITÄT WÜRZBURG

ZUR

ERLANGUNG DER DOKTORWÜRDE

VORGELEGT VON

LUDWIG MÜLLER

AUS

BAD KISSINGEN.

AUAD. LAND. BAT. BIBL.

WÜRZBURG.
BUCHDRUCKEREI A. BORST.
1906.

Gedruckt mit Genehmigung der medizinischen Fakultät der K. Universität Würzburg.

Referent: **Herr Geheimer Hofrat Dr. Hofmeier.**

Über beckenerweiternde Operationen

unter besonderer Berücksichtigung der Hebotomie.

Nicht selten kommt es vor, dass sich bei der Untersuchung von Kreissenden ein Missverhältnis zwischen kindlichem Kopf und mütterlichem Becken vorfindet. Noch vor nicht gerade allzulanger Zeit kannte man — bei lebendem Kind — fast nur als einziges Mittel, die Mutter am Leben zu erhalten, die Perforation. Ganz vereinzelt bediente man sich der sectio caesarea. Aber nur ungern entschloss man sich, eine dieser Operationen auszuführen, die letztere wegen der eventuell unangenehmen Komplikationen (man war auch noch nicht sehr mit der Technik vertraut), die erstere aus dem Grunde, weil es einem widerstrebte, ein noch frisches lebendes Kind zu perforieren; denn man war sich wohl bewusst, dass ein derartiges Kind ein gewisses Recht auf das Leben hatte. Bei dem Suchen nach einem solchen Wege, auf dem Kind und Mutter zu gleicher Zeit am Leben erhalten werden konnte, kam ein Gedanke zu neuer Blüte, der bereits vor einem Jahrhundert die wissenschaftliche Welt — allerdings nur kurze Zeit — bewegte, um dann wieder in Vergessenheit zu geraten, nämlich die temporäre operative Erweiterung des Beckenrings.

Zwei Arten beckenerweiternder Operationen nun sind es, die in neuerer Zeit vielfach ausgeführt werden, die eine seit ihrer Wiedergeburt Ende der achtziger Jahre, die andere seit ca. 6 Jahren: die Symphysiotomie und die Hebotomie.

Die Idee, die kunstgerechte Durchtrennung der Symphyse zum Zwecke der Beseitigung eines geburtshilflichen Missverhältnisses, sowie die der Operation zu Grunde liegenden theoretischen Erwägungen über die Auflockerung der Beckengelenke in der Schwangerschaft (Jacques d'Amboise, Severinus Pinacus-Severin Pineau 1597), wie über die durch die Trennung der Schossfuge ermöglichte Erweiterung des Beckens (Jean Claude de la Couvrée, Plenk) lassen sich bis in frühe Zeiten verfolgen. Das Verdienst, die Symphysiotomie (im Jahre 1768) vorgeschlagen und (am 1. Oktober 1877) zum erstenmale — an der auf diese Weise bekannt gewordenen Frau Souchot — ausgeführt zu haben, gebührt Jean Renè Sigault; so hoch wurde ihm diese Erfindung angerechnet, dass man ihm zu Ehren eine Denkmünze prägte. Die zweite Symphysiotomie wurde von Siebold in Würzburg am 4. Februar 1778 ausgeführt. Bevor jedoch diese Operation in andern Ländern bekannt wurde, bevor man durch Ausführung derselben mehr Erfahrung sammeln konnte, erstand ihr in Baudelocque ein vernichtender Kritiker. Schon durch seine angesehene Stellung, dann auch durch seine überzeugenden Schriften brachte er Leute, die sich eventuell mit ihr befasst hätten, davon ab; schliesslich beherrschten seine Ansichten die öffentliche Meinung, und die Symphysiotomie fiel so langsam der Vergessenheit anheim. Ihr Erfinder aber lebte und starb in der felsenfesten Überzeugung, eine grosse Tat zum Wohle der Menschheit vollbracht zu haben.[1])

In allen Ländern, mit Ausnahme von Italien, bekam man seit Anfang des vorigen Jahrhunderts nichts mehr von der Symphysiotomie zur hören. Und wurde ihrer einmal in Aufsätzen und Lehrbüchern Erwähnung getan, so geschah

[1]) Sigault, Discours sur les avantages de la section de la symphyses.

dies immer mit einer gewissen Scheu: ou a sauvé la mère ou a tuè l'enfant (Baudelocque); felix quem faciunt aliena pericula cautum (Siebold).

Um die Jahrhundertswende führten sie noch einmal oberitalienische Geburtshelfer mit mehr oder minder kläglichem Erfolge aus; in einem Falle in Genua stand der Arzt in Gefahr, gelyncht zu werden. Schliesslich verschwand sie auch hier, um nur noch in der Neapolitanischen Schule still gepflegt zu werden. Und von hier aus sollte sie von neuem ihren Siegeszug durch die Welt antreten, begünstigt durch die Asepsis und Antisepsis und eine glückliche Auswahl der Fälle. Zweifel schreibt: „Mit geläuterten Grundsätzen, die auf Erfahrungen der Neapolitaner Schule und eignen Experimenten fussten, stellte Morisani die Indikationen für die Symphysiotomie auf in einer Arbeit über Verengerung des Beckens (memoria sui restringimenti del bacino) und wiederholte diese Grundsätze in seinem Handbuch der geburtshilflichen Operationen, welches kurz nachher erschien."

Immer von Zeit zu Zeit veröffentlichte Morisani nun seine Erfolge, die er bei Symphysiotomien erzielte, und immer lauteten sie günstiger; es haben Harris und nach ihm Morisani bis zum Jahre 1858 80 Operationen ausgeführt, dabei zeigte sich für die Mutter eine Mortalität von 35 %, für die Kinder eine solche von 58,7 %; bei den 55 von 1877 bis 1892 gemachten Symphysiotomien wies Morisani eine Mortalität für die Mütter von 3,6 %, für die Kinder von 9 % nach.

Nachdem Doederlein auf dem Gynaekologenkongress in Breslau 1893, wie Fischer schreibt, auf Grund seiner ausgedehnten expermentell-anatomischen Studien die beiden Einwände Baudelocques, denen die Symphysiotomie ihren Sturz verdankte, — erstens Betonung der hohen Gefahr der Gelenkzerreissung und zweitens der Hinweis, dass seiner an Leichenversuchen gewonnenen Erfahrung gemäss eine Spreizung der Ossa pubis auf 6,7 cm unumgänglich eine tödliche Verletzung zur Folge haben müsste, — widerlegt und die

beiden andern prinzipiellen Fragen: erstens, wie verhalten sich bei der bei der Symphysiotomie erfolgenden Spreizung der Schambeine die Hüftkreuzverbindungen, und zweitens, ist der durch die Symphysiotomie gewinnbare Raumzuwachs des Beckens ein derartiger, dass die mit der Operation verbundenen Gefahren mit in Kauf genommen werden können, in günstigem Sinne beantwortet hatte, stand auf dem Kongress in Rom 1894 dank Morisanis überzeugendem, auf glänzende Resultate gestützten Vortrag die Rehabilitierung der Symphysiotomie fest.

Seit dieser Zeit hat man sich allerorts mit der Symphysiotomie beschäftigt; manche führen mit Begeisterung und gutem Erfolge diese Operation aus, andere wieder mit einer gewissen Scheu wegen verschiedener Zufälligkeiten, die sich ereignen können. Mit der Operation ist überhaupt noch nicht infolge der widerstreitenden Ansichten abgeschlossen. Auf die Technik der Symphysiotomie einzugehen, würde ausserhalb des Rahmens der Arbeit liegen, auf die Nachteile der Symphysiotomie wird weiter unten eingegangen werden.

„Es scheint wirklich nur ein kurzwährender Johannistrieb gewesen zu sein," schreibt Doederlein (Über alte und neue beckenerweiternde Operationen, Arch. f. Gynaek. 1904, Bd. LXXV), „der am Ende des verflossenen Jahrhunderts die Symphysiotomie noch einmal zu vorübergehender Blüte erweckte, nachdem vernichtende Kritik sie der Vergessenheit überantwortete." Und in der Tat! Blättert man heutzutage geburtshilflich-gynaekologische Zeitschriften durch, so findet man zwar auch über die Symphysiotomie geschrieben, daneben aber nicht minder oft z. B. „Ein Fall von Lateralschnitt des Beckens nach Gigli," oder „Beitrag zur Hebotomie," „Zwei Fälle von Pubiotomie" etc., ein Beweis dafür, dass die Fachärzte infolge der günstigen Erfolge die Hebotomie mit immer reger werdendem Interesse verfolgen. In all diesen Abhandlungen und Beiträgen wird über günstige Erfolge berichtet, über eine Abweichung oder vielleicht auch Verbesserung der ursprünglich angegebenen Technik, es wird nachzuahmen angeraten und aufgefordert, die erzielten Erfolge zu ver-

öffentlichen. Gemeint ist damit die eingangs erwähnte sog. Hebotomie, auch Lateralschnitt des Beckens genannt, die, vorerst kurz zusammengefasst, statt in der Durchtrennung der articulatio symphysis pubis in der Durchsägung des Os pubis besteht.

Die Idee, an Stelle des Knorpels der Symphyse den Knochen des Schambeines zur Durchtrennung des Beckenrings zu wählen, lässt sich auch in frühe Zeiten verfolgen (Champion[1]), Pitois[2]) machte den Vorschlag, beide Schambeine zu durchsägen, Bipubiotomie. Über subkutane Osteotomien berichtet 1844 Lacour[3]), dass Stoltz seit 6 Wochen in seinen Vorlesungen eine „sehr einfache und leichte Operation" beschreibe und am Kadaver demonstriere. In der Zwischenzeit scheinen aber diese Vorschläge alle in Vergessenheit geraten zu sein.

Und da ist es denn das grosse Verdienst Giglis, der 1894 wieder die Aufmerksamkeit auf die extramediane Spaltung des Beckens lenkte! In seinem auf dem internationalen gynaekologisch-geburtshilflichen Kongress zu Rom (15.—20. September 1902) gehaltenem Vortrag über den Lateralschnitt durch das Os pubis führt er Gründe an, die ihn auf diesen Gedanken brachten: „Ich hatte das Glück, zur Zeit der ersten Versuche der aseptischen Symphysiotomie in Frankreich und Deutschland zu sein und dort einige krankhafte Erscheinungen im Verlaufe derselben zu beobachten. Ich konnte konstatieren, dass nach eingreifenderen operativen Eingriffen als den der einfachen Symphysiotomie so schwere Folgezustände ausserordentlich selten waren. Überzeugt von der Richtigkeit und Nützlichkeit der Sigaultschen Idee, deren Verwirklichung ich für möglich hielt, suchte ich sie in einer neuen Form lebensfähig zu machen und somit den Vorschlag von Champion de Bar le Duc in die Praxis zu übertragen." Seit einigen Jahren wird nun diese neue

[1]) Dr. Champion aus Bar le Duc (Stadt im Departement Meuse). Murat; Section de science med. LIV., Paris 1821.

[2]) De la Bipubiotomie, Thèse, Strassburg 1831.

[3]) Lacour, Recherches historiques et critiques sur la provocation de l'accouchement prèmaturé. Thèse.

Operation von verschiedenen Operateuren allerorts unter den verschiedensten Bedingungen mit fast gleich günstigem Erfolge in Angriff genommen, sei es unter den denkbar dürftigsten Verhältnissen nach geringer Vorbereitung und bei mangelhafter Assistenz, auch sogar nach erfolgter Infektion, sei es in ideal hygienischen Räumen und modernen Operationssälen.

Champion und die, die mit ihm diese Operation als geeignet vorschlugen und am Leichnam ausübten, nannten sie „Pubiotomie". Als Gigli unter Aufgreifen der Ideen Champions mit der neuen Operation vor die Welt trat, ihr „eine klare und bestimmte Form, eine Technik und ein Instrumentarium" gegeben hatte, nannte er sie „Lateralschnitt des Beckens". Mit Umgehung dieser Namensbezeichnung schreibt van der Velde: Da wir meiner Meinung nach am Beginn einer neuen Ära stehen und das Wort, womit das Durchtrennen des Schambeines angedeutet werden soll, viel gebraucht werden wird, erscheint es mir zweckmässig, die hybridische Bedeutung „Pubiotomie" zu verlassen und die vom Griechischen abgeleitete Form „tomie" zu verbinden mit dem Stamm „heb", dass das Os pubis auf Griechisch τὸ τῆς ἥβης ὀστοῦν heisst, so dass wir, wenn wir, wie dies in Zusammenstellungen gebräuchlich ist, ein Verbindungs-o einfügen, zu „Hebotomie" gelangen. Diese Bezeichnung für die Durchsägung des Beckens sei denn, da man sie auch am meisten in Fachzeitschriften angewandt findet, in dieser Arbeit gebraucht.

Wenn man nun die bis jetzt veröffentlichten Hebotomiekrankengeschichten inbezug auf die bei den einzelnen Fällen ausgeführte Technik durchsieht, kann man drei Operationsmethoden unterscheiden: 1. Die die streng an die Ausführungen Giglis sich anschliessende, 2. die mit der van der Veldeschen Schnittführung, 3. die subkutane Hebotomie nach Doederlein (in der beigegebenen Zeichnung ist die erste blau, die zweite rot und die dritte grün gezeichnet).

Bevor auf die Technik näher eingegangen wird, sei eines Instrumentes Erwähnung gethan, das zur Ausführung der Hebotomie unumgänglich notwendig ist, auch eine Er-

findung Giglis, die Giglische Drahtsäge. Dieselbe besteht aus zwei Handgriffen und einem 40—50 cm langen, rauh gemachten Draht. Gigli selbst schreibt darüber: „Niemand hat vor meiner im Jahre 1893 veröffentlichten Arbeit: Della sezione della sinfisi con una sega in filo metallico, eine derartige Säge beschrieben, noch überhaupt daran gedacht, dass ein einfacher, rauh gemachter Draht die Skelettknochen unter verschiedenen Winkeln durchsägen könnte. Mit diesem Instrument kann man einen einfachen linearen Knochenbruch bewerkstelligen und damit erreichen, was bisher nur durch

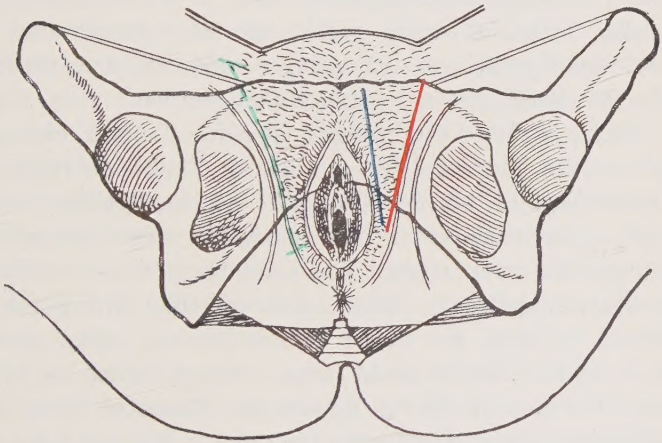

eine schwere und gefährliche artikuläre Verletzung möglich war.“ Um diese Drahtsäge so einzuführen, dass benachbarte Weichteile etc. nicht verletzt werden, wurden schon die verschiedensten Instrumente verwandt: Katheter, Kornzangen u. s. w. Es wurden aber hierzu auch eigene Instrumente konstruiert, die sogenannten Schlingenführer, als erster der allbekannte von Doederlein. Vor kurzer Zeit veröffentlichte Seeligmann ein neues von ihm konstruiertes Instrument, eine Hohlsondennadel (Zentrl. Bl. f. Gyn. 1905, No. 40), die dazu bestimmt zu sein scheint, die Technik nach dieser

Richtung hin zu verbessern; die Säge ist nämlich ganz von der Sonde bedeckt und kommt bei der Einführung mit den Weichteilen gar nicht in Berührung, andererseits kann man mit Hilfe dieses Instrumentes die Säge genau an die Stelle applizieren, wohin man den Schnitt verlegt wissen will.

Die Technik, die bei der Hebotomie angewandt wird, ist, wie bereits erwähnt, nicht einheitlich. Eines steht fest, die Technik muss zweier Hauptbedingungen entsprechen: Erstens muss der Einschnitt ausserhalb der Artikulation der Symphyse gemacht, zweitens muss derselbe ausserhalb der Insertion der ligamenta pubovesicalia — Verdickungen des visceralen Teils der fascia pelvis, die zu beiden Seiten des untern Symphysenringes entspringen und zu der vorderen Fläche der Blase ziehen — ausgeführt werden.

Nach Giglis Ausführungen ist seine Technik eine ganz einfache. Ein Schnitt, der von einem Punkt oberhalb der Mittellinie beginnt, wo der Einschnitt bei der Symphysiotomie beginnt, geht nach unten und auswärts nach der grossen Schamlippe bis zum unteren Ende des Os pubis, wo man das tuberculum subpubicum fühlt. Man schneidet dreist auf den Knochen, da man bei dieser Schnittführung keine grossen Gefässe trifft. Es ist nicht nötig, den Knochen zu präparieren. Durch den oberen Winkel des Schnittes bringt man den Schlingenführer hinter das Os pubis. Mit zwei Fingern der andern Hand von der Scheide aus kontrollierend, schiebt man denselben am Knochen vor und aus dem unteren Wundwinkel lateral vom tuberculum subpubicum heraus. Man bringt mit diesem Instrument einen grossen Seidenfaden hinter das Schambein und sucht denselben gut dem Knochen anzulegen. Alsdann befestigt man an diesen Seidenfaden eine von den Drahtsägen und zieht sie hinter das Schambein, um mit 12—15 Zügen das Schambein zu durchsägen. Die Inklination der hier beschriebenen Linie bezweckt, die Ebene der Weichteilrisse entweder zwischen die Fasern der musculi recti abdominis oder in die linea alba zu bringen.

Während also Gigli seinen Schnitt von der Gegend der Mittellinie nach unten auswärts legt, unterscheidet sich die Methode van der Veldés von der Gigli's hauptsächlich dadurch, dass seine Schnittführung von oben aussen nach unten einwärts geht. Er legt einen Hautschnitt, der von der spina pubica in der Gegend des tuberculum suprapubicum beginnt und in leicht schräger Richtung nach innen und unten verläuft, um in der Aussenfläche des labium majus in der Höhe des vestibulums vaginae zu endigen (vergl. in vorstehender Figur die rote Linie). Darauf dringt er stumpf in die Tiefe vor, bis er mit dem Finger die untere Grenze des Schambeins berührt. Der Schlingenführer, dessen Krümmung der Höhe des Os pubis entspricht, wird am unterm Rande des Schambeins eingesetzt und, vom Finger kontrolliert, mit der Spitze hart am Periost entlang in der Richtung des Hautschnittes unter starker Senkung des Griffes so um den Knochen herumgeführt, dass die Spitze am oberen Rande wieder zu Tage kommt. Hier wird ein Faden eingehängt und mit diesem durch Zurückziehen des Führers eine Gigli'sche Drahtsäge um das Schambein herumgebracht. Es folgt nun in wenig Augenblicken die leichte und glatte Durchsägung des Os pubis.

Die dritte Operationsmethode bei der Hebotomie, die subkutane Hebotomie, führte zuerst Doederlein aus. Er war sich wohl bewusst, dass die Erhaltung der Weichteile das Auseinanderweichen der getrennten Beckenwand auf die sonst mögliche Spreizweite nicht gestatten würde, glaubte aber gerade darin den Vorteil zu haben, dass grössere Weichteilzerreissungen wie zu starke Inanspruchnahme der Hüftkreuzbeinverbindungen am besten verhindert würden. Quer über dem tuberculum pubicum wird ein bis auf den Knochen reichender 2 cm langer Schnitt ausgeführt, gross genug, um den Zeigefinger bequem hinter das Schambein gelangen zu lassen. Es gelingt leicht, an der Hinterfläche des Schambeins den Finger unter Abdrängen der Weichteile nach abwärts zu führen, so dass gegen dessen Spitze in einer der

grossen Labien am untern Rande des absteigenden Schambeinastes eine kleine Gegenöffnung gemacht werden kann. Der Schlingenführer wird nun zwischen Finger und Knochen durchgeführt, in dessen Öse Gigli's Drahtsäge eingehängt und durchgezogen. Die Durchsägung des Knochens von hinten her erfolgt ohne Schwierigkeit; sobald der Knochen durchtrennt ist, wird eingehalten, so dass keinerlei Gewebsteile der vorderen Beckenwand angesägt werden. Dieser Augenblick ist leicht zu erkennen an der Empfindung, dass die Drahtsäge in weiches Gewebe gelangt.

Neuerdings wird die subkutane Hebotomie auch mit einer gewissen Modifikation, wie sie z. B. Reifferscheid (Zentr.-Bl. f. Gynaek. 1905 Nr. 42) beschreibt, ausgeführt, die darin besteht, dass die nötigen Incisionen so klein wie möglich angelegt werden, um gerade dem Schlingenführer Einlass zu gestatten. Weiterhin werden nicht die Weichteile stumpf vom Knochen abgelösst und die Nadel unter Kontrolle eines hinter die Symphyse herabgeführten Fingers durchgeleitet, sondern dieselbe wird unter Leitung der von der vagina aus kontrollierenden Finger der linken Hand zwischen Periost und Knochen durchzuführen versucht; dadurch wird natürlich die Gefahr des Infizierens der Wunde noch weiter beschränkt.

Was nun die bei den bisher ausgeführten Operationen enstandene Blutung anbetrifft, so war sie stets mässig, meist sogar gering, jedenfalls stand sie auf Druck sofort. Die Naht war auch stets einfach; eine Knochennaht kam nur einmal zur Anwendung (Fall XI). Über diese Punkte soll weiter unten noch berichtet werden.

Kurz sei hier noch der Bewegungsfähigkeit der Ileosacralgelenke gedacht. Doederlein hat schon 1893 die Frage nach dem Verhalten Hüftkreuzbeinverbindungen bei der mit der Symphysiotomie erfolgenden Spreizung in günstigem Sinne beantwortet. Durch die Spreizung werden die Bänder entweder nur gedehnt, was durch die physiologische Auflockerung intra partum sehr ausgiebig ermöglicht wird, oder sie reissen ein. Verletzungen, die wieder gut heilen bei Fern-

halten von Infektion; Frakturen und Absprengungen kommen nie zu stande. Was ferner die Breite der Auseinanderweichens der Schambeine bei der Symphysiotomie betrifft, so ist oft gemessen und meistens eine Erweiterung auf 60—65—70 mm gesehen worden. Was da für die Symphysiotomie gilt, das gilt wohl auch für die Hebotomie.

Neuerdings wurden über diese Punkte von Sellheim, Rosenfeld Experimente an Leichen von Frauen aus vorgeschrittener Zeit der Schwangerschaft oder aus dem Frühwochenbette gemacht (s. Zentr. Bl. f. Gynaek. 1905 Nr. 27). Ähnliche Ausführungen sowie die Art und Weise, wie auf Grund rein anatomischer Überlegung bei Ausführung des Latralschnittes vorzugehen wäre, ferner die Ursache, woher die nach der Durchsägung des Knochens auftretenden Blutungen kommen, wovon der Grad der Blutung abhängig sei, legt Prof. Tandler im Zentr. Bl. f. Gynaek. 1905 Nr. 28 klar.

Nebenbei erwähnt sei hier ein in jüngerer Zeit gemachter Vorschlag (Kaiser), ausserhalb der Schwangerschaft durch plastische Operationen das enge Becken zur Heilung zu bringen.

Wenn es sich um eine neue Operation handelt, dann kann der gute Eindruck, die Überzeugung der Fernstehenden nur durch eine günstige Statistik gewonnen werden. Im folgenden sei es gestattet, die bis anfangs 1905 operierten und veröffentlichten Fälle, so weit es dem Verfasser möglich war, die Krankengeschichten zu erhalten, zusammenzustellen.

I. Basilio Bonardi, Lugano, 7. V. 97: 22jährige Zwergin, Länge 1,28 m. Beckenmasse: Sp. 23, Cr. 25, Conj. v. 7. Becken platt rhachitisch. I. Schädellage. Muttermund vollständig dilatiert, Kopf über dem Beckeneingang. Erst Zangenversuch, dann Hebotomie nach Gigli ohne Narkose. Nach 40 Min. leichte Zange, Entwicklung eines lebenden Kindes (50 cm, 3200 g), Maximaldiastase bei der Austreibung 5 cm; beträchtliche Blutung aus der Hautwunde; Tamponade, Seidennaht, Verband. Heilung, p. pr., Entlassung am 25. Tage.

II. Giovanni Calderini, Bologna. 6. VII. 99: VI. para mit mässig verengtem, einfach platten Becken, früher mehrere schwere Entbindungen. Zangenversuch (3/4 h) bei völlig erweitertem Muttermund trotz

Anwendung der Walcherschen Hängelage vergeblich; deshalb Hebotomie mit der Giglischen Schnittführung. Forceps und Entwicklung eines asphyktischen, lebenden Kindes. Blutstillung, Seidennaht, Verband. Puerperium normal, Heilung p. pr.

III. Theodor van der Velde, Haarlem. 24 VIII. 01. 28jährige II para, Ende X. Mon., II. Schädellage, lebendes Kind. Conj. vera 8,5. I partus: spontan, kleines Kind, starb bald. Keine Einstellung des Kopfes nach 24stündiger Wehentätigkeit, in den Pausen Schmerzen, frequenter Puls. Wegen zu starker Dehnung des unteren Uterinsegmentes Versuch der inneren Wendung aufgegeben, Impression des Kopfes und Zangenversuch vergeblich. Fruchtwasser bereits von etwas fauligem Geruch, Temperatur leicht erhöht. Hebotomie links mit der van der Veldeschen Schnittführung. Forceps, Entwicklung eines leicht asphyktischen Kindes (4500 g, 54 cm). Auseinanderweichen der Schambeine $4^1/_2$—5 cm, Blutung ganz gering. Naht, Draintampon, entfernt nach 7 Tagen. Fieber während einiger Tage, frequenter Puls, vergrösserte Herzdämpfung (Pat. hatte im Beginne der Schwangerschaft Haemoptoe infolge eines linksseitigen Spitzenaffektes). Auftreten einer leichten Phlegmasia alba; niemals Beschwerden beim Urinieren. Aufstehen am 18. Tage.

IV. Leonardo Gigli, Florenz. 3. IV. 02: 20jährige II para mit engem Becken II. Grades. I partus: künstliche Frühgeburt im 7. Monat, Kind starb nach einigen Tagen. Da Spontangeburt nicht erfolgte, Hebotomie nach Gigli. Forceps, Entwickelung eines lebenden, gut entwickelten Kindes. Keine Blutung, Naht, Verband, Genesung.

V. Theodor von der Velde, Haarlem. 23. VII. 02. 33jährige IV para, Ende X. Mon., mit II. Schädellage; lebendes Kind, Conj. vera 7,5 cm. Kleine Frau mit stark rachitischen Verkrümmungen, Becken allgemein verengt, platt rhachitisch. Partus: I. sehr kleines Kind bald gestorben; II. künstliche Frühgeburt in der 35. Woche, Wendung und Extraktion eines lebenden Kindes; III. Wendung und Extraktion eines toten Kindes. — Kopf hochstehend, beweglich, schwache Wehentätigkeit. Hebotomie links mit der van der Veldeschen Schnittführung, Wendung und Extraktion eines lebenden Kindes. Auseinanderweichen der Schambeine bis $5^1/_2$ cm, mässiger Blutverlust. Leichte Atonie und Tamponade des Uterus. Naht, 6tägige Drainage, elastischer Beckengurt; Entfernung der Fäden nach 7 Tagen, Heilung p. pr. Dauerkatheter (6 Tage), später keine Beschwerden. Milchdiät, Eier und Opium, am 7. Tage wegen Temperaturerhöhung auf 38,5 ol ricini.

VI. Giovanni Scarlini, Siena. 21. VIII. 02. I para, Ende X. Mon. Conj. vera 8,0—8,5. Zange erfolglos. Hebotomie nach Gigli. Keine Blutung, Forceps, lebendes Kind (3050 g). Naht, Verband, Genesung.

VII. Antonio Saladino, Siena. 10. IX. 02. 32jährige, multipare, Ende X. Mon. Conj. vera 7,8 cm. Becken platt rhachitisch. Hebotomie

nach Gigli; keine Blutung. Forceps, lebendes Kind (2920). Naht, Verband, Genesung.

VIII. Ernesto Pestalozza, Florenz. 29. IX. 02. 34jährige VII para, Ende X. Mon. Schädellage, lebendes, sehr grosses Kind. Allgemein verengtes, nicht rhachitisches Becken. Conj. vera 8,5—8,7 cm. Partus: I. spontane Frühgeburt eines toten Kindes; II. rechtzeitige Geburt eines lebenden, sehr kleinen Kindes; III. Forceps, Tod während der Extraktion; IV. Missgeburt (Anencephalos); V. Kraniotomie; VI. spontane, Kind starb bald. — Trotz energischer Wehen keine Einstellung des Kopfes. Hebotomie nach Gigli. Entwicklung des Kindes mit der Zange (3850 g). Blutung nicht übermässig stark. Naht, keine Drainage, Temperatur normal, Heilung p. pr. — (Kind starb nach 20 Tagen. Autopsie: leichter Ikterus und Ödem des Gehirns; Tod nicht in Verbindung mit dem operativen Eingriff).

IX. Ernesto Pestalozza, Florenz. 27. X. 02. 38jährige III para, Ende X. Monats, Schädellage. Partus: I. hohe Zange, Kind (3800 g), tief asphyktisch, starb; II. spontan, Kind sehr klein. Nach 8stündiger Wehentätigkeit wiederholter, vergeblicher Zangenversuch. Hebotomie nach Gigli. Forceps, lebendes Kind (3800), Blutung minimal. Naht, keine Drainage; am 2. Tage Temperatur 38,0°; Heilung p. pr.

X. Universitätsfrauenklinik Kiel. 4. I. 03. 25jährige II para. I Partus vor 2 Jahren spontan, Kind (2000 g) lebt. Becken gleichmässig allgemein verengt; Sp. 29, Cr. 31,2, Conj. ext. 22, Diag. 10,4. I. Schädellage. Kopf beweglich über dem Becken. Nach 50stündiger Wehentätigkeit und einem vorsichtig gemachten, vergeblichen Zangenversuch Hebotomie nach Gigli. Forceps; Entwicklung eines asphyktischen Kindes — nach 20 Minuten zum Schreien gebracht — (54 cm, 4250 g). Diastase 6—7 cm. Blutung aus dem rechten Klitorisschenkel durch Unterbindung gestillt. Als Komplikation 6 cm langer Riss von der Wurzel des rechten labium minus nach der vorderen Scheidenwand verlaufend, wodurch der mittlere Teil des rechten labium minus völlig abgehoben und eine breite Communikation mit der unterhalb der Inzision entstandenen Wundhöhle vorhanden ist. Harnröhre unverletzt. Vernähung der Scheidenläsion und Hebotomiewunde, ausgiebige Drainage. Glatter Heilungsverlauf, höchste Temperatur 38,0°. Nach ca. 4 Wochen völlige Wiederherstellung.

XI. Leopold Meyer, Kopenhagen. 7. I. 03. 24jährige II para, Ende X. Mon. I. H. H. L. Kleine grazil gebaute Frau mit caput quadratum. Allgemein verengtes, platt rhachitisches Becken. Sp. 24, Cr. 27, tr. 29, Conj. ext. 18, Diag. 9, vera 7—7,5 cm. I Partus: Durch Kunsthilfe beendet, Kind tot geboren. Nach 12stündiger kräftiger Wehentätigkeit Kopf noch beweglich über dem Becken, Kontraktionsfurche fast in Nabelhöhe. Hebotomie (rechts) nach Gigli (Schnittführung jedoch parallel der

Mittellinie), Entwicklung des Kindes (51 cm, 3700 g) mit der Achsenzugzange. Silberdraht-Knochennaht, Drainage. Heilung p. pr. Auseinanderweichen der Schambeine 5 cm.

XII. Ernesto Pestalozza, Florenz. 3. III. 03. Multipare Kreissende am normalen Ende der Schwangerschaft mit allgemein verengtem platten Becken. Conj. vera 8,7 cm. Kopf bleibt am Beckeneingang. Anlegung der Zange in der Walcherschen Lage erfolglos. Hebotomie links nach Gigli. Diastase 5 cm. Leichte Extraktion des lebenden Kindes (3750 g) mittels Zange. Glatte Heilung.

XIII. Piu Lorenzo Ferrari, Florenz. 8. IV. 03. 32jährige multipare Frau, Ende X. Mon., mit allgemein verengtem, platten Becken. Conj. vera 7,8 cm. Schädellage. Trotz starker Wehen stellt sich der Kopf nicht ein. Hebotomie links nach Gigli. Entfernung der Knochenenden 4 cm. Leichte Extraktion mittels Zange. Kind lebend. Glatte Heilung.

XIV. Theodor van der Velde, Haarlem. 30jährige I para, Ende X. Mon. Lebendes Kind in Schädellage. Allgemein verengtes, platt rhachitisches Becken. Conj. diag. 9 1/2. Nach 27stündigem Kreissen trotz kräftiger Wehentätigkeit kein Tiefertreten des in Hinterscheitelbeineinstellung fest sitzenden Kopfes. Hebotomie mit van der Veldeschen Schnittführung. Entwicklung des leicht asphyktischen Kindes mit der Zange. Ganz geringe Blutung. Auseinanderweichen der Schambeine auf 5 cm. Naht; feste kallöse Überbrückung einer gelassenen Diastase von gut Fingerbreite. Heilung p. pr. Verlassen des Bettes nach 3 Wochen. Das früher symmetrische Becken asymmetrisch, Abstand zwischen Symphyse und spina anterior superior (vor der Operation beiderseits 17 cm) rechts 17 cm, links 19 cm.

XV. Theodor van der Velde, Haarlem. III para, 140 cm lang, Ende X. Mon. Zwillingsschwangerschaft. Allgemein verengtes, platt rhachitisches Becken. Querer Durchmesser des Beckenausgangs 8 1/2+1 1/2. Cr. 23 1/2, Conj. diag. 9 1/4. Abstand von der Symphyse zur spina ilei beiderseits 14 cm. Partus: I. hohe Zange, lebendes Kind; II. hohe Zange, totes Kind. Während der Gravidität stark eitriger Ausfluss, von Zeit zu Zeit leichte Blutung. Innere Untersuchung: vollkommene Steisslage, gut entwickeltes, nicht kleines Mädchen. — Hebotomie (rechts) mit der van der Veldeschen Schnittführung. Extraktion des ersten Kindes (50 cm, 3100 g); das zweite, viel kleinere, sich in Schulterlage präsentierende Kind durch Druck herausbefördert. Blutung sehr gering, Naht, Drainage. Ungenügende Involution des Uterus, stets ernster werdende Blutung, Tamponade. Heilung p. pr. Stuhlgang und Harnlassen vom 4. Tage an spontan; keine Temperaturerhöhung. Beckenmasse nach der Hebotomie: D crist 25 1/2 (23 1/2) cm, Abstand von der Symphyse zur

spina ilei links 14 cm, rechts 15½ (14) cm, querer Durchmesser des Beckenausgangs 9½+1½ (8½+1½) cm.

XVI. Theodor van der Velde, Haarlem. VIII para, Ende X. Mon. Schulterlage. Becken platt rhachitisch. Sp. 24, Conj. diag. 9¾. Partus: I. und II. hohe Zange; III.—VI. spontan, stets mühsamer, das Kind tot; VII. Wendung und schwierige Extraktion eines lebenden Kindes. — Äussere Wendung auf den Kopf, Blasensprung, Fruchtwasser durch Mekonium verunreinigt, Nabelschnurvorfall, Herztöne verlangsamen, seltene und schwache Pulsation. Hebotomie links ohne Narkose; Hautschnitt mit Schleich; van der Veldesche Technik; ziemlich starke Blutung, Tamponade. Bimanuelle Erweiterung des Muttermundes nach Bonnaire, Wendung auf den vorderen Fuss, Extraktion eines ganz schlaffen, weissen Kindes (42 cm, 3840 cm), wird zum schreien gebracht und bleibt am Leben. Fortlaufende Hautnaht, eintägige Drainage, Heilung p. pr., absichtlich gelassene Diastase, nach 8 Tagen feste Callusbildung.

XVII. Arndt-Toporski, Posen. 14. IX. 03. 36jährige II para, Ende X. Mon. I. Schädellage, Kopf auf die rechte Beckenschaufel abgewichen, lebendes Kind. Plattes Becken, Sp. 26½, Cr. 29, Conj. ext. 19, vera 8½, Tr. 31; Hängebauch. Fauliger Geruch des Fruchtwassers. I partus: Fusslage. — Nach 28½stündiger Wehentätigkeit und nach vergeblich angelegter Zange bei bedenklicher Verlangsamung des foetalen Pulses und Temperatursteigerung der Kreissende auf 38° Hebotomie links mit van der Veldescher Schnittführung. Blutung ganz gering. Entwicklung eines leicht asphyktischen Kindes (4500 g) mittels hoher Zange. Naht, Drain tampom und Dauerkatheter (beides entfernt am 3. Tage), Heilung p. pr. Am 16. Tage Temperatursteigerung auf 38° infolge eines haselnussgrossen Abszesses in der rechten mamma. Am 25. Tage Aufstehen.

XVIII. Ersilio Ferroni, Mailand. 4. II. 04. 28jährige, III para, Ende X. Mon. V. H. L. Normaler Knochenbau, mittlere Statur. Kein Rhachitismus. Sp. 24, Cr. 27, Tr. 32, Conj. ext. 17, Diag. 9,3—9,4, vera 7,8—7,9. Partus: I. Zange und Kraniotomie; II. Wendung und Extraktion des toten Kindes. — Starke und häufige Uteruskontraktionen, Kopf beweglich über dem Becken. Operation genau nach Gigli. Mässig starke Blutung, Tamponade; Entwicklung des Kindes (3000 g) mit der Zange. Naht und Heilung p. pr. In den ersten Tagen Puerperalhämatom, Temperatur nicht über 38°, P. 126. Am 16. Tage Verbandsabnahme. Am 24. Tage Aufstehen und nach einigen Tagen Entlassung.

XIX. Roster, Florenz. II para am normalen Ende der Schwangerschaft mit plattem rhachitischem Becken. Conj. vera 7,4 cm. Schädellage. Anlegung der hohen Zange erfolglos. Hebotomie links nach Gigli. Entfernung der Knochenenden auf 5 cm. Extraktion des lebenden Kindes (3650 g) mittels Zange. Glatte Genesung.

XX. R. J. Th. Meurer, Amsterdam. 39jährige Multipara mit verengtem Becken. Die Geburt ist mittels Wendung nicht zu beenden, weil der Kontraktionsring trotz Narkose und schlaffen corpus uteri dies verhindert, auch die jetzt versuchte hohe Zange versagt; deshalb Schambeinschnitt zwischen Symphyse und foramen obturatorium. 10 cm Diastase. Entwicklung des lebenden Kindes (3450 g, 54 cm) mittels Zange. Mutter nach 4½ Wochen gut geheilt entlassen.

XXI. G. Leopold, Dresden. 18. VIII. 04. 24jährige II para, Schädellage, lebendes Kind. Allgemein verengtes, platt rhachitisches Becken, Kreuzbein stark ausgehöhlt, Vorberg tief stehend, weit herein springend, steile Schamfuge. Sp. 21½, Cr. 23, Tr. 28½, Conj. ext. 17½ Diag. 8½, vera 7. I. Partus: schwerer Forceps nach 2½stündiger Geburtsdauer, Knabe starb nach 9 Tage an Gehirnkrämpfen, Wochenbett fieberhaft. — Nach längerem Kreissen plötzlich Verlangsamung der Herztöne; Hebotomie mit der van der Veldescher Schnittführung, Blutung mässig stark; Wendung und Extraktion des lebenden Kindes (54 cm, 3820 g). Naht, Drainage, Heilung p. pr. Wochenbett ungestört und fieberlos. Am 22. Tage Wunde fast vernarbt, am Knochen fast fingerbreite Diastase, von fester Callusbildung überzogen.

XXII. Leopold-Kannegiesser, Dresden. 21. IX. 04. 32jährige IV para, Ende X. Mon. II. Schädellage; Kind ausgetragen, Kopf hoch über dem Beckeneingang, sehr hart und gross. Allgemein verengtes, platt rhachitisches Becken. Sp. 24, Cr. 24½, Tr. 29, Conj. ext. 17,5, Diag. 10,5, vera 8,5. Partus: Die ersten drei Kinder am Ende der Zeit geboren und unter der Geburt abgestorben. Nach 15stündiger Wehentätigkeit Kopf noch nicht eingetreten; Wunsch eines lebenden Kindes, infolgedessen subkutane Hebotomie. Blutung ziemlich stark; Kompression. Wendung und Extraktion eines lebendes Kindes (52 cm, 3980 g). Auseinanderweichen der Schambeine ca. 2 Fingerbreit. Naht, Drainage, Heilung p. pr. Wochenbett ungestört, Aufstehen am 17. Tage.

XXIII. Leopold-Kannegiesser, Dresden. 26. IX. 04. Sehr grosses und kräftiges Kind mit hartem Kopfknochen, ausgetragen in I. Schädellage. Allgemein verengtes, platt rhachitisches Becken, Kreuzbein stark ausgehöhlt. Sp. 22, Cr. 25, Tr. 28, Conj. ext. 17, Diag. 10, vera 8 cm. Nach 30stündiger Geburtsdauer bei gesprungener Blase dauernd hoher Kopfstand und Bildung eines Kontraktionsringes. Subkutane Hebotomie. Forceps unter vorsichtiger Impression des Kopfes, plötzlicher Vorfall einer Nabelschnurschlinge, die stark gedrückt wird. Blutung mässig stark. Das tief asphyktische Kind (52 cm, 3850 g) wird zum Schreien gebracht, stirbt aber nach einigen Stunden. Naht, Drainage, Heilung p. pr. Wochenbett fieberlos.

XXIV. G. Leopold, Dresden. 12. X. 04. 28jährige I para, Ende X. Mon. Lebendes Kind mit sehr grossem, harten Kopf. Allgemein ver-

engtes, platt rhachitisches Becken. Starke Ödeme der Beine. Eiweis. Sp. 22, Cr. 24, Tr. 31, Conj. ext. 17,5, Diag. 9,5, vera 7,5 cm. Vorzeitiger Blasensprung, Abgang von Mekonium; portio erhalten, Wehenschwäche, immer noch hoher Kopfstand. Subkutane Hebotomie. Entwicklung eines tief asphyktischen, später zum Schreien gebrachtes Kindes (49 cm, 2800 g, 35, 38, 12, 9,8) mit der Zange. Naht, Drainage, Heilung p. pr. Wochenbett normal.

XXV. Leopold-Kannegiesser, Dresden. 19. 10. 04. I para, Ende X. Mon. Kopf sehr gross, hart. II. Schädellage. Allgemein verengtes, platt rhachitisches Becken. Sp. 24, Cr. 24, Tr. 30, Conj. ext 17, Diag 9½, vera 7½ cm. Als nach 17stündigem Zuwarten der Kopf nach dem bei vollständig erhaltenen Muttermund erfolgten Blasensprung trotz kräftiger Wehentätigkeit nicht eintritt, als sich auch Seitenlagerung, Walchersche Hängelage und Hofmeiersche Impression nutzlos erweisen, sich aber inzwischen ein Kontraktionsring gebildet hat, subkutane Hebotomie rechts. Entwicklung des Kindes mit der Zange; Nabelschnur (72 cm) zweimal so fest um den Hals geschlungen, dass das Kind aus der tiefen Asphyxie nicht wieder belebt werden kann. Naht; Heilung p. pr. Verlauf regelmässig, Entlassung am 19. Tage.

XXVI. G. Leopold, Dresden 1904. 24jährige II para. I partus: Perforation. Becken allgemein und platt rhachitisch verengt. Sp. 20½, Cr. 23½, Tr. 29, Conj. ext. 17, Diag. 9¼, vera 7¼. Schädellage Ia; Kopf beweglich im Beckeneingang. Im Vaginal- und Urethralsekret Gonnokokken. Nach langer Geburtsdauer unter Anwendung des Kolpeurynters Muttermund bei stehender Fruchtblase völlig eröffnet, aber dauernd hoher Kopfstand; deshalb subkutane Hebotomie. Wendung und Extraktion eines leicht asphyktischen Knaben (46 cm, 3170 g). Infolge Wundinfektion am 7. Tage Fieber bis 40,1° unter eitriger Sekretion der Hebotomiewunde, Puls 116. Von seiten anderer Gebilde keine Symptome, die auf eine andere Quelle des Fiebers hätten schliessen lassen. Fieber unregelmässig remittierend (Höhe 40°), leichte Frostanfälle, mehrere Wochen andauernd; allmählig Nachlass und Heilung der Wunde per secundam.

XXVII. G. Leopold, Dresden 1904. 30jährige IV para. Partus: I. Perforation des nachfolgenden Kopfes, Wendung und Extraktion; II. und III. Kind eben noch lebend durch Wendung und Extraktion unter schwieriger Entwicklung des Kopfes gewonnen. Becken allgemein verengt, platt rhachitisch. Sp. 20½, Cr. 21½, Tr. 29½, Conj. ext. 15½. Diag. 9, vera 7½ cm. Kindslage Ia; hochstehender Kopf. Nach Fruchtwasserabfluss wird durch Kolpeuryse Muttermund vollständig erweitert. Allmählich Anstieg der Temperatur auf 38,1°, Puls 92. — Patientin wurde ausserhalb der Klinik öfter untersucht. — Auftreten eines deutlichen Kontraktionsringes unterhalb des Nabels. 27 Stunden nach Blasensprung

subkutane Hebotomie links, dann Forceps. Kind 51 cm, 3300 g. Während der Rekonvalenszenz Auftreten eines mässigen Ödems des linken Beines, das wieder zurückgeht ohne andere Komplikationen. Heilung der Wunde p. pr.

XXVIII. G. Leopold, Dresden 1904. 27jährige III para. Partus: I. und II. angeblich sehr kleine Kinder durch Forceps. Allgemeinzustand elend, früher pleuritis; Spitzenaffektion. Becken allgemein verengt, platt rhachitisch. Sp. 21, Cr. 23, Tr. 30, Conj. ext. 16½, Diag. 9, vera 7. Kindslage IIa. Ausserordentlich harter, sehr grosser Kopf; deshalb Hebotomie, Wendung und Extraktion. Kind 48 cm, 3020 g, leicht asphyktisch, stirbt nach 2 Tagen. Wochenbett normal mit Ausnahme eines zweimaligen Temperaturanstieges infolge von Lochiometra.

XXIX. A. Doederlein, Tübingen. 26. VII. 03. 23jährige, 149 cm grosse I para. Ende X. Mon. I. H. H. L. Lebendes grosses Kind. Allgemein verengtes, rhachitisch plattes Becken I. u. II. Grades. Sp 21, Cr. 23, Tr. 27,5, Conj. ext. 17,5, Diag. 11, vera 9, Nach 42stündigem Kreissen vergeblicher Zangenversuch bei hochstehendem Kopf, darauf Hebotomie mit der van der Veldeschen Schnittführung. Blutung mässig. Entwicklung des Kindes (49,5 cm, 3670 g) mit Tarniers Achsenzugzange. Auseinanderweichen der Schambeine 2—3 Querfinger. Naht, Einlage von Jodoformgazestreifen in den oberen und unteren Wundwinkel. In den ersten 6 Tagen Temperatursteigerungen bis 40,4°, täglich Uterusausspülungen mit 3% Lysoformalkohol. Am 7. Tage wieder normal. Wunde heilt reaktionslos, Fieber also vom Uterus ausgegangen. Aufstehen am 22. Tage, Entlassung nach weiteren 10 Tagen.

XXX. A. Doederlein, Tübingen. 18. IX. 03. 38jährige, 153 cm grosse II para, X. Mon. I. H. H. L. Lebendes mittelgrosses Kind. Rhachitisch plattes Becken II. Grades. Sp. 25, Cr. 27, Tr. 32, Conj. ext. 19,5, Diag. 9,8, vera 7,8. I partus: Perforation des lebenden Kindes nach 34stündigem Kreissen. — Nach 17stündiger intensiver Wehentätigkeit bei über dem Becken beweglich stehendem Kopfe subkutane Hebotomie. Blutung sehr gering. Bei Entwicklung des Kindes (47 cm, 3150 g) mit der Tarnierschen Zange klafft das Becken 1½ -2 Querfinger. Naht, Einlage eines dünnen Gummidrains. Beckengurt. Am 3. Tage Temperaturerhöhung (38,8°), ebenso am 12. Tage. Untersuchung ergiebt Lochiometra, durch intrauterine Ausspülung beseitigt. Von da ab fieberfreier Verlauf. Beim Verlassen des Bettes am 20. Tage ungestörte Funktion des Beckens. Entlassung 30 Tage post partum.

XXXI. A. Doederlein, Tübingen. 25. IX. 03. 19jährige I para, 147 cm gross, Ende X. Mon. I. H. H. L. Lebendes mittelgrosses Kind. Rhachitisch plattes Becken. Sp. 26, Cr. 29, Tr. 31,5, Conj. ext. 19, Diag. 9,7, vera 7,7. Nach 13stündigem Kreissen subkutane Hebotomie. Mässige Blutung. Schwierige Entwicklung des Kopfes mit der Zange;

tief asphyktisches Kind (51 cm, 3080 g) wird zum regelmässigen Atmen und Schreien gebracht, stirbt nach einigen Stunden. Sektionsbefund: subdurales Haematom. Naht und Heilung p. pr. Am 6. Tage Temperaturerhöhung bis 38,6°. Rückkehr zur Norm nach intra uterinen Ausspülungen mit Lysoformalkokol. Aufstehen nach 14 Tagen, Entlassung nach 3 Wochen mit gut funktionierendem Becken.

XXXII. A. Doederlein, Tübingen. 22. VII. 03. 24jährige, 145 cm grosse III para. Ende X. Mon. II. H. H. L. Lebendes grosses Kind. Allgemein verengtes Becken II. Grades. Sp. 24, Cr. 27, Tr. 29, Conj. ext. 19, Diag. 10,5, vera 8,5 cm. Partus: I. spontan, lebendes Kind; II. Perforation. Nach 12stündigem Kreissen subkutane Hebotomie. Wendung und Extraktion des Kindes (51 cm, 3650 g). Naht und Heilung p. pr. Kein Beckengurt, sondern fortlaufender Heftpflasterstreifen; Abnahme desselben nach 10 Tagen. Am 5. und 6. Tage Temperatur 38°. In den ersten Tagen starkes Ödem der grossen Labie.

XXXIII. A. Doederlein, Tübingen. 30jährige, 150 cm IV para, X. Mon. I. H. H. L. Lebendes grosses Kind. Rhachitisch plattes Becken I. und II. Grades. Sp. 25, Cr. 27, Tr. 30,5, Conj. ext. 19,5, Diag. 9,7, vera 7,7. Partus: I. und II. Perforation des lebenden Kindes; III. sectio caesarea. Bei vollständig eröffnetem Muttermund und noch stehender Blase Kopf beweglich über dem Beckeneingang. Subkutane Hebotomie. Wendung und Extraktion des lebendes Kindes (51,5 cm, 4230 g). Bei der Entwicklung Riss in die Scheide, der mit der Hebotomiewunde kommuniziert, Catgutknopfnähte. Naht, am 5.—12. Tage Fieber. Veranlassung: der mit der Knochenwunde in Verbindung stehende Scheidenriss, der wieder aufgegangen war, durch den mehrere Tage hindurch die darüber befindliche um den Knochen herum stark sezernierende Wundhöhle drainiert wurde. — Zirkulärer Heftpflasterverband.

XXXIV. A. Doederlein, Tübingen. 1. V. 04. 40jährige, 148 cm grosse VIII para, Ende X. Mon. I. Dorsoanteriore Querlage. Lebendes, mittelgrosses Kind. Allgemein verengtes Becken III. Grades. Sp. 28, Cr. 29, Tr. 31, Conj. ext. 17, Diag. 9,4, vera 7,4. Partus: I. Perforation; II. Frühgeburt, Steisslage, Kind tot; III. spontan, Kind tot; IV. künstliche Frühgeburt, Kind tot; V. Abortus; VI. Frühgeburt, Kind lebt; VII. Perforation. — Subkutane Hebotomie. Wendung und Extraktion des lebenden Kindes (49,5 cm, 2900 g). Naht, Heilung p. pr. Fieberloser Verlauf.

XXXV. A. Doederlein, Tübingen. 19. VII. 04. 29jährige, 151 cm grosse II para, Ende X. Mon. II. H. H. L. Lebendes, mittelgrosses Kind. Allgemein verengtes, platt rhachitisches Becken III. Grades. Sp. 24, Cr. 27, Tr. 29,5, Conj. ext. 18,5, Diag. 9, vera 7. I partus spontan, kleines Kind, tot. Pat. tritt kreissend mit gesprungener Blase ein. Subkutane Hebotomie. Wendung unmöglich, hohe Zange, Entwicklung eines lebenden Kindes (2910 g, 19,5 cm). Naht, Heilung p. pr., fieberloser Verlauf.

XXXVI. A. Doederlein, Tübingen. 23. VII. 04. 35jährige, 150 cm grosse VII para. Ende X. Mon. II. unvollkommene Fusslage. Lebendes grosses Kind. Rhachitisch plattes Becken II. Grades. Sp. 26,5, Cr. 27,5, Tr. 31, Conj. ext. 18, Diag. 10,2, vera 8,2. Hängebauch. Partus: I. spontan, Kind lebt; II. Querlage, Wendung, Extraktion, Kind tot; III. Handvorfall, Reposition, Spontangeburt, Kind tot; IV. spontan, Kind lebt; V. Schieflage, Wendung, Extraktion, Kind tot; VI. Nabelschnurvorfall, Kind tot. — Subkutane Hebotomie, manuelle Extraktion des lebenden Kindes (2910 g, 49,5 cm). Naht, Heilung p. pr., fieberloser Verlauf.

XXXVII. Oscar von Küttner, Petersburg. 24. XI. 04. 29jährige V para. Partus: I. und II. spontan; III. Perforation und Kranioklasie; IV. Wendung und Extraktion; nur das erste Kind lebt; drei Wochenbette normal, im vierten Puerperalfieber und Abszess in der linken Glutealgegend. Venter propendens, II. H. H. L. Becken allgemein verengt, platt rhachitisch. Sp. 24, Cr. 25, Cr. 29,5, Conj. ext. 16,5, vera 7,5—8,0 cm. Während einer andauernd guten Wehentätigkeit Kopf deutlich konfiguriert und fixiert. Nach 18stündigen Presswehen sekundäre Wehenschwäche. Entbindungsversuch mit der Tarnierschen Achsenzugzange in Walcherscher Hängelage, darauf Hebotomie mit der van der Veldeschen Schnittführung. Forceps; lebendes Kind (3440 g). Am rechten Scheitelbein grosse Druckmarke mit leichter Impression. Trotz kräftiger Kompression des Beckens Diastase 3 Querfinger. Periost — Weichteil — Hautnaht, Drainage. Keine Nebenverletzung. Wochenbett leicht febril (Höhe 38,4°) teils infolge von Lochiometra, teils geringfügiger Eiterung aus der Hebotomiewunde. Am 14. Tage Callusbilduug deutlich, am 26. Tage Entlassung.

XXXVIII. Schauta, Wien. 29. XI. 04. 23jährige I para; frühere Krankheiten: Rhachitis, Osteomyelitis, Mitralinsufficiens. Eiweis. Beckenmasse: Sp. 26, Cr. 27, Tr. 29, Conj. vera 7,7. Kindslage: anfangs Hinterscheitelbeineinstellung, später Stirnlage. Frau öfter ausserhalb der Anstalt untersucht; leichtes Fieber. Die lange Geburtsdauer, der dauernd hohe Kopfstand und ein hinzutretender eklamptischer Anfall geben die Indikation zur raschen Entbindung durch Hebotomie nach Doederlein. Ziemlich starke, durch Tamponade sofort stehende Blutung; hoher Forceps, Extraktion des lebenden Kindes. Naht, Drainage, Heilung p. pr. Wochenbett, fieberlos, Aufstehen am 14. Tage.

XXXIX. Schauta, Wien. 2. XII. 04. 24jährige V para; stets schwere Entbindungen. Allgemein verengtes Becken. Sehr grosses Kind mit grossem Kopf. Conj. vera 7,6. Nach 36stündiger Wehentätigkeit bei gesprungener Blase dauernd hoher Kopfstand. Hebotomie nach Doederlein, Hofmeiersche Impression, Forceps, lebendes Kind (3550g). Geringe Blutung, Naht, Verband.

Allen diesen vielen Fällen mit günstigem Erfolg für die Mutter gegenüber stehen drei mit tödlichem Ausgang.

XXXX. Berry Hart, Edinburg: II para. Hebotomie nach Gigli gelingt gut; mässige Blutung, Tamponade, Forceps. Tod der Mutter drei Tage post partum an fettiger Degeneration der Organe, die Hart auf die Wirkung des Chloroforms zurückführt.

XXXXI. u. XXXXII. P. Baumm, Breslau: (Nähere Angaben über die Geschichte der beiden Fälle sind nicht zu finden). In beiden Fällen lag typische Indikation zur Symphysiotomie vor. Hebotomie. Schnitt links von der Mittellinie, Blutung stärker als auf dem mons veneris. Die notwendige Durchscheidung der Muskelschichten geschah unter starker Blutung: Fortwährend wurden Gefässe getroffen, die sich in die Muskelsubstanz zurückzogen und schwer zu fassen waren. Die Blutstillung konnte meist nur durch Tamponade geschehen, wodurch die Operation sehr aufgehalten wurde. Die Hereinführung der Drahtsäge und das Durchsägen machte keine Schwierigkeiten, das Becken klaffte alsbald mehrere Finger breit. In beiden Fällen sofort Zangenextraktion. Beidemale aber platzte die Scheide, so dass sie mit der Operations-Wunde kommunizierte, im zweiten Falle riss sogar auch noch die Blase ein. Beide Frauen, die unter den günstigsten Verhältnissen zur Operation kamen, gingen am Sepsis zu Grunde.

Es folgen nunmehr die Krankengeschichten zweier in der Würzburger Universitätsfrauenklinik unter Leitung des Herrn Geheimrat Hofmeier ausgeführten Hebotomieen in extenso.

XXXXIII. 15. X. 04: 27jährige, mittelgrosse, mässig gut genährte Frau. II para Ende X. Mon. I. Schädellage. Lebendes, ziemlich grosses Kind. Becken platt rhachitisch, kleine Exostosen an der Symphyse. Sp. 22½, Cr. 24½, Conj. ext 18, Diag. 9¾, vera 7¾. Erste Periode mit 19 Jahren, nicht immer regelmässig, schmerzhaft. I partus spontan, langwierig (Wehentätigkeit 5 Tage), Kind (3100 g, 50 cm) leicht asphyktisch, lebt. Wochenbett normal.

Pat. ward, nachdem die Wehentätigkeit bereits am Abend vorher begonnen, am 14. X. morgens ½5 Uhr in den Kreissaal aufgenommen.

14. X. 5 Uhr morgens bei etwa 2 Markstück grossem Muttermund-Blasensprung. Fruchtwasser geht in grosser Menge ab. Kopf beweglich über dem Becken. Darauf Wehentätigkeit wie auch die Nacht vorher schlecht. Kindliche Herztöne gut, regelmässige Frequenz 128.

14. X. 10 Uhr abends ergibt die innere Untersuchung: Muttermund etwa 5 Markstück gross; vorliegender Teil ist der Kopf in starker Hinterscheitelbeineinstellung; Pfeilnaht verläuft vorn dicht hinter der Symphyse, rechts vorn die grosse Fontanelle, Coronarnaht nach dem Promontorium zu nach hinten verlaufend; kindliche Herztöne andauernd gut, Wehentätigkeit schlecht.

15. X. 8 Uhr morgens ist Muttermund handtellergross, etwas ödematös geschwollen, Kopf zeigt starke Geburtsgeschwulst, sodass keine Naht mehr mit Sicherheit durchzufühlen ist. Grosse Fontanelle noch an derselben Stelle wie gestern, keine Konfiguration des Schädels.

15. X. 1/2 3 Uhr mittags. Uterus ist stark in die Länge gestreckt und nach links herüberliegend, rechts der Darm stark aufgebläht, der augenscheinlich recht grosse Kopf vollständig über dem Becken, besonders wölbt sich das vordere Scheitelbein stark am oberen Rand der Symphyse vor. — Innere Untersuchung: Muttermund handtellergross, stark wulstig, dehnbar. Am Kopf eine sehr grosse Kopfgeschwulst, die bei der hohen Stellung des Kopfes eine genaue Orientierung fast unmöglich macht. Dicht hinter der Symphyse scheint bei der Untersuchung in Narkose die Pfeilnaht zu stehen und nach rechts und vorne die grosse Fontanelle. Weder vorn noch hinten am Promontorium ist auch bei hoher Untersuchung etwas von einem Ohr zu fühlen. Herztöne andauernd gut. Kein Mekoniumabgang. Diagnose: I. Schädellage, hintere Scheitelbeineinstellung. Wegen der absoluten Aussichtslosigkeit einer spontanen Geburt wie auch Anlegung der hohen Zange wird die Hebotomie zu machen beschlossen.

Subkutane Hebotomie: 2—3 Querfinger breiter, horizontaler Schnitt oberhalb des tuberculum pubicum und Spaltung der Weichteile bis auf den Knochen ohne Unterbindung. Abdrängen derselben hier und stumpfes Eindringen mit dem Zeigefinger an den hinteren Rand des Beckens bis zum unteren Rand des aufsteigenden Sitzbeinastes (Gummihandschuhe). Das Herumführen des Fingers ist ausserordentlich leicht, ebenso das Abdrängen der Weichteile am unteren Rand des Beckens. Hier ebenfalls 2—3 cm langer Schnitt parallel dem aufsteigenden Sitzbeinast. Durchtrennung der Weichteile auf einem von oben durchgeführten, starkgebogenen doppelläufigen Katheter. Blutung sehr gering. Darauf Durchführen der Gigli'schen Drahtsäge von oben auf einer Hohlsande und Durchsägen des Knochens unter kräftigem Anziehen der Säge ohne nennenswerte Schwierigkeit. Die darauf entstandene mässige Blutung wird durch festes Gegendrücken von Sublimatwatte gestillt. Die Knochen erweisen sich bei der Untersuchung von innen auf 1/2—1 cm auseinandergewichen. Darauf Anlegen der Zange im querem Durchmesser; das Hineinziehen des Kopfes mit der Zange erweist sich aber auch jetzt noch als ausserordentlich schwierig. Die Diastase der beiden durchsägten Beckenknochen vergrössert sich nur langsam unter energischer Drehung des links stehenden Hinterhauptes nach vorn.

Nach Entbindung des Kindes mässige Blutung. Nach 10 Minuten Expression der sehr grossen Placenta. Durchführen eines Gummidrains hinter dem Knochen herum, das oben so weit abgekürzt wird, dass die obere Wunde vollständig geschlossen werden kann durch versenkte Catgutnähte und einige Seidenfäden; ebenso Schluss der unteren Wunde durch

Knopfnähte, deren eine das Drainrohr mitfast. Obere Wunde durch Glutolkollodiumverband bedeckt. Das ganze Becken wird durch einen kräftigen Gurt zusammengezogen, wodurch die Beckenknochen auf weniger als 1 cm wieder einander genähert werden.

Die Knochen des kindlichen Schädels sind hart, die Nähte relativ eng, vorderes Scheitelbein ist ziemlich stark unter das hintere geschoben, im übrigen der Kopf sehr wenig konfiguriert. Kopfgeschwulst bedeutend sitzt direkt über der Mitte des Schädels, sich etwas mehr nach rechts erstreckend. Hinten oben an der rechten Schläfengegend, ebenso an der linken eine kleine Drucknarbe von livider Verfärbung. In der Gegend des linken tuber frontale eine etwa hirsekorngrosse rundliche Hautverletzung mit blutig unterlaufenen, unregelmässigen Rändern, die bis durch das Perost geht. Über dieselbe hinverlaufend die Druckspuren des rechten Zangenlöffels. Die Wunde wird mit feuchtem Verband gedeckt. Kind (3700 g, 54 cm, 36½, 11½, 9¾, 9, 12½, 16½) nur wenig asphyktisch.

Allgemeinbefinden der Mutter nach der Operation ein gutes. Schmerzen werden nur bei Berührung und Heben der Beckengegend geäussert und bei Rotation des Oberschenkels. Pat. wird sorgfältig unter Unterstützung des Beckens von beiden Seiten möglichst horizontal gelegt, unter den Steiss ein Luftkissen geschoben.

Bis zum 1. Verbandswechsel am 25. X. (9. Tag) normaler Wochenbettverlauf, subjektives Wohlbefinden. Obere Wunde gut geheilt, Entfernung der Seidenfäden. Aus dem Drainrohr entleert sich nunmehr ganz wenig Flüssigkeit. Entfernung desselben und der danebenliegenden Seidenfäden. Bedeckung der oberen Wunde mit steriler Gaze, unten Sublimatgaze vorgelegt. Beim ganzen Verbandswechsel nur geringe Schmerzhaftigkeit; die innere Untersuchung ergibt an der Durchsägungsstelle eine mässige Callusbildung, die bei Berührung schmerzhaft ist. Ziemlich stark blutiger Ausfluss. Inzwischen hat sich die Kopfwunde des Kindes mit Schorf bedeckt. — Vollständig geheilt mit normalen Funktionen am 33. Tag entlassen.

XXXXIV. 9. XII. 04. 31jährige, mittelgrosse, schlechtaussehende Frau in mässig gutem Ernährungszustand. I para Ende X. Mon. II. Schädellage. — Plattrhachitisches Becken. — Sp. 24, Cr. 27½, Conj. ext. 17½, Diag. 9, vera 7. Erste Periode mit 19 Jahren, stets regelmässig. Schwangerschaftsverlauf normal. Seit drei Tagen angeblich Wehen, gestern stark, heute schwach, Blasensprung heute vormittags 11 Uhr.

Der poliklinische Assistent wird gerufen wegen Mekoniumabganges gelegentlich des Blasensprunges und wechselnder Herztöne. Zur Vornahme eines operativen Eingriffs in die Klinik transportiert. Status bei der Übernahme: Äussere Untersuchung: Abdomen stark aufgetrieben, besonders der Länge nach, Umfang 98 cm. Uterus fühlt sich sehr gespannt an. Wehentätigkeit eine äusserst schlechte, fast nur durch zeitweilige Schmerz-

äusserungen erkennbar. Konsistenz des Uterus fest, nicht wechselnd. Im Fundus uteri perkutorisch tympanitischer Schall. Es ist nur festzustellen, dass der Fundus dicht unter dem Rippenbogen steht und der (anscheinend sehr grosse) Kopf noch vollständig oberhalb des Beckens sich befindet, weitere Einzelheiten absolut nicht erkennbar. Innere Untersuchung: Muttermund 5 Markstück bis kleinhandteller gross, dickwulstig. Vorliegender Teil der Kopf, sitzt dem Becken fest auf. Kopfgeschwulst ist ziemlich bedeutend, ragt in das kleine Becken herein und hindert wesentlich die Messung der Conj. Diag. Am Kopf selbst ist die grosse Fontanelle links hinten neben dem Promontorium zu fühlen; von derselben ausgehend lässt sich nach rechts nahezu quer undeutlich eine Naht verfolgen. Genauer Befund ohne Narkose nicht zu erheben.

Kindliche Herztöne sind laut und regelmässig in normaler Frequenz rechts von der Mittellinie zu hören. In Anbetracht des noch unerweiterten, straffen Muttermundes und der vollständigen Frische des Kindes wird zunächst abgewartet, ob sich der Muttermund nicht doch noch besser erweitern würde. Wehen bleiben andauernd schlecht, Spannung des Uterus unverändert. Herztöne sind, im Laufe des Nachmittags mehrmals wechselnd, unregelmässig geworden. Niedrigst beobachtete Frequenz 108, erholen sich wieder. Temperatur der Mutter 37,6°.

Abends 6 Uhr Untersuchung in Narkose: Muttermund hat sich nur wenig erweitert, ist immer noch sehr hart; Kopfgeschwulst bedeutend grösser. Erst nach mehrmaliger wegen der ausserordentlichen Enge der Weichteile schwierigen Untersuchung mit der halben Hand ist folgender Befund zu erheben: Vorliegt das vordere Scheitelbein; links hinten neben dem Promontorium die grosse Fontanelle; Pfeilnaht verläuft stark dem Promontorium genähert nicht ganz im queren Durchmesser, sondern etwas im linken schrägen; rechts vorn oberhalb der Symphyse stehend, mit der Hand kaum erreichbar, die kleine Fontanelle; sämtliche fühlbaren Kopfknochen gut unter einander geschoben. Diagnose: II. Schädellage, vordere Scheitelbeineinstellung.

Trotz der guten Konfiguration des Schädels erschien bei der Grösse des Kopfes und der Enge des Beckens eine Spontangeburt so gut wie ausgeschlossen. Ausserdem machte die beginnende Zersetzung des Fruchtwassers eine baldige Entbindung der Mutter äusserst wünschenswert. In Betracht kam nur die Perforation oder eine beckenerweiternde Operation. Da sich die kindlichen Herztöne inzwischen wieder bis zur normalen Frequenz erholt hatten, wurde letzterer der Vorzug gegeben. Um die engen Weichteile für die Zangenoperation einigermassen vorzubereiten, wird ein grosser Kolpeurynter in der Scheide möglichst aufgeblasen und langsam durchgezogen.

Subkutane Hebotomie wie beim vorigen Fall. Nicht unerhebliche Blutung beim stumpfen Abdrängen der Weichteile, steht von selbst. —

Sofortige Diastase 1—2 cm. Beim Durchsägen des Knochens neuerdings eine heftige venöse Blutung, die auf Kompression mit Sublimatwatte zum Stehen kommt. Darauf Anlegen der Zange im nahezu queren Durchmesser. Das Hereinziehen des Kopfes in das Becken relativ leicht, doch bilden die Weichteile ein erhebliches Hindernis. Bei der Extraktion Muttermund äusserst rigide und undehnbar. Zweimalige Incision des Muttermundes hinten und vorne, ausserdem tiefe Dammincision rechts seitlich. Die Diastase der Beckenknochen hat sich während der Extraktion auf 3—4 cm vergrössert.

Nach Extraktion des Kindes (2550 g, 49 cm, 33, 11, $8^1/_2$, $7^1/_2$, 13, $10^1/_4$) starke Blutung. Uterus zieht sich gut zusammen; Placenta ist schon gelöst, folgt sofort auf leichten Druck. Die Untersuchung mit dem speculum ergibt spritzende Gefässe in den Muttermundincisionen. Beide Einschnitte werden sofort mit Catgut genäht, worauf die Blutung vollständig zum Stehen kommt.

In der Folgezeit mehrere Schüttelfröste mit hohen Temperatursteigerungen (am 5. Tag 39,8 °, am 15. 39,7 °, am 17. 39,2 °) bei langsamen Puls. Ziemlich starker, schmieriger Ausfluss. Der Verbandswechsel ergibt an der oberen Wunde ziemlich starke Sekretion; Wunde heilt nicht gut, klafft leicht bei leichtem Anziehen — feuchter Verband. Subjektives Befinden andauernd ein gutes. Scheidenspülungen und Irrigation wie bisher. Aber schliesslich ebenfalls Heilung mit gut funktionierenden Becken.

Hier sei auch die Krankengeschichte der Dritten an der Würzburger Frauenklinik am 9. III. 05 unter Leitung des Herrn Geheimrat Hofmeier ausgeführten Hebotomie in exstenso mitgeteilt.

XXXXV. 25jährige, kleine, grazil gebaute Frau, I para. Über letzte Menstruation und erste Kindsbewegungen kann Patient keine Angaben machen. Frau kreisst angeblich seit 4 Tagen; soll nur wenig Wehen gehabt haben. Nach Angabe der Hebamme am Tag vor der Aufnahme (8. III. 05) abends um 5 Uhr der Muttermund etwa kleinhandtellergross, Blase stand noch. Um 6 Uhr Blasensprung; dann wird der Arzt geholt, der Pat. in die Klinik schickt. Aufnahme nachts 12 Uhr. Sehr elende Frau in schlechtem Ernährungszustand, Auffassungsvermögen beschränkt; Temperatur 37,2. Von Zeit zu Zeit deutliche Kontraktionen des Uterus, von lebhaften Schmerzensäusserungen begleitet.

Leib stark aufgetrieben, Spitzbauch. Die oberen Teile des Uterus fühlen sich weich an, eine genaue Erkenntnis der Lage des Rückens in Folge der elastischen Spannung des Uterus äusserst schwierig, scheint auf der rechten Seite zu liegen. Oberhalb des Beckens sieht man eine stärkere Verwölbung, vollkommen dem oberhalb des Beckeneingangsstehenden Kopf entsprechend, darüber eine ausgesprochene, furchenförmige Einziehung, den Kontraktionsring. Bei der inneren Untersuchung er-

scheinen die gesamten Weichteile ausserordentlich eng, der Muttermund kleinhandtellergross, sehr dick aber etwas nachgiebig, der Kopf vollkommen über dem Beckeneingang. Etwa Daumenbreit hinter der Symphyse fühlt man die stark ausgesprochene Pfeilnaht, das vordere Scheitelbein erscheint untergeschoben, das hintere stark übergeschoben. In der Narkose erreicht man mit Mühe rechts oberhalb der Symphyse eine Fontanelle, anscheinend die kleine; die andere nicht erreichbar. Die Herztöne des Kindes sind andauernd gut; über dem Uterus leicht tympanitischer Schall, Sekrete nicht übelriechend, Temperatur 37,2. Mit Rücksicht auf die Unmöglichkeit den anscheinend sehr grossen Kopf so durchs Becken zu bringen, und wegen der schlechten Aussichten des Kaiserschnitts wird Hebotomie beschlossen. Nach Einlegung eines grossen Kolpeurynters in die Scheide und nach gründlicher Reinigung der Person wird auf der linken Seite oberhalb des tuberculum pubicum ein 3 cm langer Querschnitt auf den Knochen gemacht und nach Ablösung der Weichteile hier die grosse Führungsnadel hinter der Symphyse herumgeführt und von aussen am untern Rand des aufsteigenden Schambeinastes ein etwa 2 cm langer Parallelschnitt auf die vorgedrängte Nadel geführt, durch den die Spitze leicht durchdringt. Starke venöse Blutung. Nach Durchführung der Drahtsäge wird der Knochen durch einige kräftige Sägezüge durchtrennt, worauf es stark aus der oberen und unteren Öffnung venös blutet. Auf Kompression steht die Blutung schnell. Darauf Anlegung der Zange im querem Durchmesser und Versuch, den Kopf zunächst ins Becken hereinzuziehen, was aber nur mit sehr grosser Anstrengung gelingt. Die weitere Durchleitung erweist sich wegen des Widerstandes der Weichteile ausserordentlich schwierig, wobei es sich herausstellte, dass es sich nicht um eine II., sondern um eine I. Schädellage handelt. Nach Abnahme der Zange und Anlegung im 1. schrägen Durchmesser wird der Kopf nach linksseitiger Episiotomie unschwer entwickelt. Der Durchtritt der Schultern des sehr grossen Kindes macht auch jetzt noch erhebliche Schwierigkeiten. Das Kind ist ziemlich stark asphyktisch, wird aber bald zum regelmässigen Atmen, aber nicht zum Schreien gebracht. Während es zunächst vor Expression der Placenta nicht besonders blutet, zeigt sich nun eine starke Blutung, deren Ursache in einem linken tiefen Cervixriss gefunden wird, indem sich der Cervix hier von der Scheide abgerissen und ziemlich tief eingerissen zeigte. Die Wunde wird durch eine Reihe von Seidennähten geschlossen, worauf die Blutung steht. Schluss der Scheidendammwunde ebenfalls durch eine Reihe von Seidennähten. Hinter dem durchtrennten Becken wird ein Gummidrain durchgeführt, in der unteren Wunde durch einen Faden befestigt. Die obere Wunde wird mit Catgutnähten verschlossen, aber auch hier ein kurzes Drainrohr eingelegt. Feuchter Karbolverband. Patient. nach Operation, die 11 Uhr vormittags stattfand stark anämisch.

Nachmittags hat sich Patient. noch sehr wenig erholt; deshalb Kochsalzinfusion. Campher. Coffein. Puls klein und frequent, Extremitäten kalt. — Abends: Allgemeinbefinden etwas besser. Nochmals zwei Coffeininjektionen. Nacht ziemlich unruhig, deshalb eine Spritze Morphium.

10. III. Nach ziemlich unruhiger Nacht wenig Besserung, Extremitäten kalt, starke Schweissekretion. Wein, Kognak, Coffein. — Nachmittags etwas besser, Puls andauernd frequent und klein. Verbandwechsel, Wunden sehen gut aus.

11. III. Unverändert.

12. III. Morgentemperatur 38,4°. Verbandwechsel, Drainsentfernt, geringe Sekretion Scheidendammincision schmierig belegt, Nähte entfernt, Allgemeinbefinden unverändert.

13. III. Allgemeinbefinden unverändert; Puls immer noch klein und frequent. Abends ½9 Uhr Frost von ½stündiger Dauer, Temperaturanstieg auf 39,7°. Dann starker Schweissausbruch, Abfall der Temperatur um 12 Uhr Nachts auf 38°.

14. III. Allgemeinzustand unverändert. Analeptica, Coffein, Wein. Abends 7 Uhr Schüttelfrost von 5 Minuten Dauer, Temperaturanstieg bis 40,4°. Nacht darauf ziemlich ruhig.

15. III. Morgens ziemlich Atembeschwerden, die trotz Campher, Coffein zunehmen und nach 1 Stunde zu plötzlichem Tode führen. Exitus ¾7 Uhr vormittags.

Sektionsergebniss: An der Hebotomiewunde noch keine Callusbildung, dieselbe klaffend. Wunden in der Scheide und aussen schmutzig grün verfärbt.

Lunge: Kleiner Embolus, Herz: Myodegeneratio, Adipositas.

Im rechten Parametrium ein kleiner Eiterherd.

Es ergibt sich aus der Prüfung dieser 44 (45) klinischen Bilder die bemerkenswerte Tatsache, dass mit der Hebotomie die Heilung p. pr., die bei der Symphysiotomie nicht gerade sehr oft zu erzielen war, hier mit Leichtigkeit und schnell erreicht wurde, mit Ausnahme von zwei Fällen, wo infolge von Wundinfektion eine Heilung per secundam zu stande kam, und drei (vier) Frauen, die aus Gründen, die von der Operation mehr oder weniger unabhängig waren, starben: Die eine durch Chloroformtod, über die beiden andern Fälle wird in der Literatur u. a. folgendes berichtet: Gigli „diese beiden Fälle, die mit den meinigen in so schmerzlichen Widerspruch stehen, sind mit so wesentlichen technischen Veränderungen ausgeführt, dass sie mit dem Lateralschnitt nur das gemein haben,

dass die Sektion des Pubes mit meiner Drahtsäge erfolgte, was auch nur das einzig Gelungene an den beiden verfehlten Operationen ist"; und Arndt schreibt: „Es dürfte der letale Ausgang der Baumm'schen Fälle wohl nicht der Methode als solchen zur Last zu legen sein". (Der vierte Fall kam infolge Zusammentreffens einer Reihe ungünstiger Umstände ad exitum, die Todesursache liegt aber auf keinen Fall in der Operationsmethode begründet). Diese Mortalität würde sich also auf nicht ganz 7 % (9 %) selbst wenn man die Fälle die eigentlich nicht mit der Hebotomie an sich in Zusammenhang stehen, auf Rechnung dieser Operation setzen würde, belaufen, eine Perzentualität, welche im Vergleich zu den 11 %, die die Symphysiotomie seit Anfang aufweist, bestätigte, welche hervorragenden und unerwarteten Fortschritte die von Gigli vorgeschlagene operative Modifikation der Idee Sigaults in der kurzen Zeit bereits verschafft hat. Von den 44 zur Welt gebrachten Kindern starben fünf; bei allen diesen Fällen — XXVIII. ist fraglich, da keine Todesursache angegeben wird — darf aber auf keinen Fall der exitus letalis der Operationsmethode zur Last gelegt werden.

Die Dauer der Hebotomie nimmt nicht mehr den drei bis vier Minuten in Anspruch. Mit 12—18 kräftigen Zügen ist die Durchsägung des Beckens erfolgt. Das Auseinanderweichen der Schambeine geschah auch stets in befriedigender Weise, d. h. so viel eben nötig war, um den Kopf durch das Becken hindurch gelangen zu lassen, bis zu 5 cm (einmal während einer Wehe bis zu 6—7 cm nur einmal wird von 10 cm berichtet). Über die Stärke der Blutung beim Durchtrennen der Weichteile sowohl als auch beim Durchsägen des Knochens werden verschiedene Angaben gemacht; in manchen Fällen war die Blutung gleich Null, bei anderen wieder mässig stark bis bedeutend, stets stand sie jedoch nach kurz dauernder Kompression, Umstechungen oder Unterbindungen wurden äusserst selten gemacht. Derartig ausserordentlich starke Blutungen, wie sie bei der Symphysiotomie vorzukommen pflegen, sind nie beobachtet worden. Das Ver-

dienst, die Lage und Stärke der Gefässe in der fraglichen Gegend jüngst genauer erforscht und ausführlicher beschrieben zu haben, gebührt Sellheim. Für die Stärke der Blutung aus dem Knochenschnitt scheint es einerlei, ob man dicht neben der Schossfuge oder 1—2 cm lateralwärts durchsägt. Wenigstens sind die mit den Blutgefässen ausgefüllten spongiösen Räume durch den ganzen Schambeinkörper ziemlich gleichmässig verteilt; das sieht man an einem Frontalschnitt durch das corpus ossis pubis. Die Art der Anlegung der Naht war eine verschiedene; Knochensilberdrahtnaht wurde nur einmal gelegt. Bei manchen Fällen wird von einer zwei bis dreifachen Etagennaht berichtet, in andern wieder von einfachen Knopfnähten. Meist findet Einlage von dünnen Gummidrainröhrchen oder Jodoformgazedochten, Doederlein und nach ihm noch andere schliessen jedoch die Wunde sofort vollkommen und hatten noch nie nötig, späterhin der Sekretion einen Abflussweg zu schaffen. Was nun die Wochenbettbehandlung der durch Hebotomie Operierten betrifft, so finden sich auch hier verschiedene Abweichungen. Neben stark immobilisierenden Verbänden durch fest angezogenen Beckengurt mit seitlicher Stütze durch Sandsäcke trifft man solche mit elastischen Beckengurten, ja sogar mit einfachen Heftpflasterstreifen; während bei den ersteren absolute Ruhe und strenge Rückenlage angeordnet wurde, gestattete man bei letzteren aktive und passive Bewegungen schon in den ersten Tagen.

Nebenverletzungen müssen nach Ausführung der Hebotomie bei nachfolgender Entwicklung des Kindes durch Forceps oder Wendung und Extraktion stets in den Bereich der Möglichkeit gezogen werden, können aber auch schon vorher bei unvorsichtiger Einführung des Schlingenführers gesetzt werden. In erster Linie kommt hier in Betracht ein Scheidenriss, der frei mit der Knochenwunde kommuniziert; besonders wird dies vorkommen, wenn es sich um die enge Scheide einer alten Erstgebährenden handelt. Ausserdem wird sich manchmal auch ein Einriss der Blase finden oder eine Combination beider wie in einem der Baumm'schen Fälle. Auf jeden

Fall bedeuten diese Verletzungen unter Umständen eine ernste Gefahr, da sie die Asepsis der Knochenwunde bedrohen. Auch während des Heilungsverlaufes sind noch Komplikationen zu fürchten. Hauptsächlich sind es nach Kannegiesser drei: 1. Lochiometra, vielleicht begünstigt durch das absolute Ruhigliegen der Operierten im Beckengurt bezw. Heftpflasterstreifenverband, 2. Oedem des Beins (auch der Labien der durchschnittenen Beckenseite), das vielleicht gar nicht auf Schenkelvenenthrombose beruht, sondern auf unmittelbare Kompression der benachbarten vena femoralis durch den Bluterguss an der Schnittfläche in Verbindung mit dem Beckenverband, 3. sekundäre Infektion der Knochenwunde, vermittelt durch die zu verwerfende Drainage; zu diesen drei käme aber weiterhin noch als 4. Punkt in Betracht als unangenehme Beigabe der subkutanen Hebotomie das Haematom; darüber schreibt Sellheim: Solange jedoch diese Haematome ohne allen Nachteil ausheilen, ist es jedenfalls nicht gerechtfertigt, deswegen der subkutanen Hebotomie mit ihren Vorzügen vor der Symphysiotomie daraus einen Vorwurf zu machen.

Die Vereinigung der durchsägten Schambeine und die Konsolidierung des Beckens war überall eine starke, feste, und dadurch war auch eine vollständige restitutio ad integrum gewährleistet. Schon in den ersten Tagen nach der Operation deutete eine geringe Schwellung und eine geringe auf Druck sich kundgebende Schmerzhaftigkeit auf die Überbrückung der Sägeflächen durch Callus hin. Verschiedentlich wird hervorgehoben, dass der Knochenspalt nach 14 Tagen einen dicken Callus erkennen lässt, der sowohl beim Betasten als auch im Radiogramm besonders durch Erhebung am oberen Rande des Schambeins kenntlich ist; und stets ist die Wiedervereinigung des Beckens nach 3 bis 4 Wochen eine so feste, dass die Funktionen der Pat. beim Gehen, Stehen, Stehen auf einem Beine, Beugen etc. nicht gehindert sind. Van der Velde berichtet über einen Fall erneuter Schwangerschaft nach der Hebotomie: Die Gravidität ist gut verlaufen, von der früheren Operation sind keine subjektiven Symptome bemerkt worden.

Auch objektiv ist ausser nur für den Eingeweihten erkennbaren, ganz seichten Hautnarbe nichts mehr da, was an die überstandene Hebotomie erinnert; das Übermässige des Callus ist ganz verschwunden, die Hinterfläche des Schambeins ist glatt wie vorher. Am Ende der Schwangerschaft wurde bei vollkommener Eröffnung des Muttermundes die Fruchtblase gesprengt und mit Wendung und Extraktion am Fuss unter Entwicklung des nachfolgenden Kopfes in Walchers Hängelage auf nicht allzu schwierige Weise die Frau entbunden. Das Kind war gehörig entwickelt, aber nicht so schwer wie das vorige.

Van der Velde ging dann dazu über, eine beabsichtigte Erweiterung des Beckens nach der Hebotomie herbeizuführen. Da keinerlei Gewebspartien die Tendenz zeigen, sich zwischen die Knochenenden hineinzuschieben, liess er in schon einigen Fällen durch geringes Zusammendrücken des Beckens eine Diastase von gut Fingerbreite bestehen; bei lokaler Untersuchung, schreibt er, zeigt sich an erster Stelle, dass ein fester Callus die Bruchflächen unbeweglich vereinigte. Und ferner fiel sofort auf, dass das früher symmetrische Becken asymmetrisch geworden war. Klitoris, Urethra, Schamspalte und Symphyse befinden sich rechts von der Medianlinie. Der Abstand von der spina anterier superier bis zur Symphyse beträgt 17 cm, links 19 cm (vor der Operation betrug die Messung beiderseits 17 cm). Auf den Radiographien, die 4 Monate nach der Operation angefertigt wurden, sieht man unter anderen ebenfalls die Verschiebung der Symphyse, ferner den grösseren Abstand im Vergleich mit dem korresspondierenden Abstand rechts (der wirkliche Unterschied betrug gut 1,5 cm) und die dementsprechende Erweiterung der linken Beckenhälfte besonders im Querschnitt. Der Callus, der an der Hinterseite damals noch recht deutlich zu fühlen war, hatte bereits einen geringeren Umfang. Nach dem Verlauf einiger weiterer Monate weist ausser der Asymmetrie und Erweiterung des Beckens nichts mehr auf die überstandene Operation hin.

Was Störungen der Gehfähigkeit nach der Hebotomie betrifft, so sind solche bisher noch in keinem Falle beobachtet worden. Erstaunlich schnell, manchmal schon nach 10—14 Tagen war eine derartig feste Konsolidierung des Beckens eingetreten, dass Patient bereits schmerzlos umhergehen konnte.

Zu der Frage, ob es gut sei, nach erfolgter Hebotomie das Kind auf natürlichem Wege oder durch Forceps oder Wendung mit darauffolgender Extraktion zu entbinden, schreibt Doederlein: „Vielleicht ist es zweckmässiger, wenn man überhaupt nach der beckenerweiternden Operation die Geburt gleich beenden und nicht lieber nach dem Rate Zweifels die Spontanausstossung abwarten will, der Wendung und Extraktion wegen der günstigeren Chancen für die Entwicklung des nachfolgenden Kopfes wenn möglich den Vorzug vor der Zange zu geben; jedenfalls werde ich künftighin darnach handeln". Nach Schauta's Ansicht ist es grausam, eine Hebotomierte aus der Narkose aufwachen zu lassen und den Wehen zu überlassen, die jedenfalls sehr schmerzhaft sein werden; wenn man die Pubiotomie gemacht habe, dann solle man auch die Geburt vollenden; könne man dies aber nicht, dann warte man auch mit der Pubiotomie. In neuerer Zeit sind jedoch verschiedene Autoren, auch Hofmeier, wenn es sich um Erstgebärende mit rigiden Weichteilen handelt, nach den gemachten Erfahrungen zu der Ansicht gelangt, in diesem Falle doch lieber abzuwarten und der Natur die Erweiterung des Geburtskanals zu überlassen als sich Gefahren auszusetzen, die unter Umständen das Leben der Mutter in ernstlicher Weise bedrohen.

Beim Durchlesen der 44 (45) Krankengeschichten betreffend die Conjugata vera finden wir als unterste Grenze, bei der die Hebotomie gemacht wurde, eine Länge von 7 cm (1. 11. 21. 29. 35. 44.), im übrigen liegen die Längen zwischen $7^1/_4$ und 9 cm. Die Erweiterung des Beckens war stets eine ausreichende, sodass sowohl die Entwicklung des vorangehenden Kopfes mit der Zange als auch die des nachfolgenden bei der Extraktion nach der Beckenspaltung unschwer gelang.

Nach Zweifels letztem Bericht über 46 Fälle von Symphysieotomie liegen die Grenzen zwischen 6,75 und 9 cm. Ein Vergleich dieser Zahlen beweist, dass sich die Hebotomie mit Erfolg innerhalb derselben Grenzen der Beckenverengerung ausführen lässt, wie die Symphysiotomie.

Nun wirft sich die Frage auf, welche Seite soll man für die Durchsägung des Beckens wählen? Soll man meist links hebotomieren einfach aus dem Grunde, weil mit wenig Ausnahmen nur links der Lateralschnitt gemacht wurde, oder giebt es eventuell doch Gründe, die unter Umständen die Durchsägung des rechten Os pubis indizieren? Darüber stellte Rosenfeld (Wien) experimentelle Untersuchungen an frischen Leichenbecken normaler und verengter Art an und kam u. a. zu folgendem Ergebnis: Die Art der Beckenerweiterung bei der Pubiotomie ist beim platt verengten Becken eine andere als beim allgemein gleichmässig verengten und quer verengten Becken. Bei dem ersteren wurden mit der Conj. vera die beiden schrägen Durchmesser in gleicher Weise vergrössert, Bei den letzten beiden Beckenformen nimmt der der pubiotomierten Seite kontralaterale schräge Durchmesser mehr zu als der der pubiotomierten Seite. Dies ist der Grund, weshalb man auf der Seite pubiotomieren soll — vorausgesetzt natürlich, dass nicht eine Varice oder eine Hernie oder eine extramediane Lage der Blase es verbieten — auf der der biparietale Durchmesser zum Durchtritt kommt. Der Raumgewinn für den kindlichen Schädel, der dadurch resultiert, dass sich ein Segment des tuber parietale in die entstandene Knochendiastase legt, ist nur ein minimaler (ca. 2 mm); also z. B. bei I. Schädellage Schnitt rechts, wenn man Wendung und Extraktion, links, wenn man die Entwicklung mit der Zange beabsichtigt. Hier sei auch noch die Meinung van der Veldes angeführt, nach welcher es nach der Hebotomie zu einer Veränderung des Geburtsmechanismus kommen müsse: Im Moment, wo das Becken durchschnitten wird, ändert der ganze Beckeneingang seine Konfiguration. Wir wissen nun, dass der Schädel die Tendenz hat, in jene Ebenen des Beckens ein-

zutreten, in welchen er den geringsten Widerstand findet, d. h. also, dass er sich denjenigen Durchmessern anzupassen sucht, die ihm für den Durchtritt am bequemsten sind. Bei der Hebotomie ändert sich nun plötzlich das Becken, und zwar etwa in dem Sinne, wie wenn aus einem symmetrischen ein asymmetrisches wird. Deshalb erscheine es sehr wahrscheinlich, dass sich mit dieser Konfigurationsänderung auch der Geburtsmechanismus ändern müsse, d. h., dass der Schädel sich den neuen Verhältnissen anpasst und die Erweiterung des schrägen und queren Durchmessers ausnützt. Es dürfte also z. T. ein veränderter Geburtsmechanismus die Ursache sein, dass der Schädel nach der Operation so leicht durchtritt, und es wäre interessant, bei der Entwicklung des Kopfes nach der Hebotomie darauf zu achten, ob man entsprechende Veränderungen nachweisen könnte.

Noch eine Frage von Wichtigkeit kommt in Betracht: Ist es erlaubt, noch zu hebotomieren, wenn eine Infektion bereits erfolgt ist, oder der Eintritt einer solchen sich mit grösster Wahrscheinlichkeit vermuten lässt? Hier kommen natürlich hauptsächlich die Fälle inbetracht, die nach öfteren Untersuchungen von seiten der Hebamme und des Arztes im Distrikt, womöglich sogar nach einem schon erfolglos gemachten Zangenversuch der Klinik überwiesen werden. Darüber sind die Ansichten der Autoren sehr verschieden, und eine auch nur einigermassen dahingehende Einigung ist bis jetzt noch nicht erzielt. Es sei gestattet, im folgenden einige Ansichten anzuführen: Der Standpunkt der Tübinger Klinik ist, jede infizierte, also fiebernde Frau von der Operation auszuschliessen, dass die beckenerweiternden Operationen ihren Ruf, lebenssichere Operationen zu sein, nur bewahren könnten, wenn sie auf nicht infizierte Kreissende beschränkt blieben. Aus der Wiener Klinik wird berichtet: Es erscheint, wenn man bei einer Frau vor der Geburt die bereits eingetretene Infektion direkt diagnostizieren kann, doch gewagt, eine Wunde in die Nähe des Genitals zu setzen, welche man vor sekundärer Infektion nicht ganz exakt schützen kann. Dagegen v. Franqué:

Er erweitert in einer Arbeit „Zur Indikation des Schambeinschnitts nach Gigli“ (M. med. Wochenschrift 1905, No. 10) den bereits früher aufgestellten Satz „das vielleicht gelegentlich in Fällen, in denen der günstige Zeitpunkt für die Ausführung der sectio caesarea vorüber, aber doch Infektion noch nicht eingetreten ist, die Symphysiotomie oder vielmehr die weniger gefährliche Pubiotomie nach Gigli beigezogen werden kann“, nach den günstigen Erfahrungen, die er gemacht hat, dahin „dass auch bei infizierten Frauen mit lebendem Kind in geeigneten Fällen der Schambeinschnitt ausgeführt werden soll und darf, ohne behaupten zu wollen, dass nicht trotzdem noch Fälle übrig bleiben, in denen die Perforation des lebenden Kindes vorzuziehen ist.“ Selbstverständlich ist der erstere Standpunkt der sichere. Wenn jedoch mehrere Versuche — in geeigneten Fällen — mit infizierten Frauen ausnahmlos günstig verlaufen, dann kommt der Hebotomie als geburtshilfliche Operation noch eine weittragendere Bedeutung zu, als dies bis jetzt bereits der Fall ist, noch dazu, wenn sie subkutan und ohne Drainage ausgeführt wird, wobei die Gefahr einer nachträglichen Infektion von seiten der Genitalien auf ein Minimum reduziert wird.

Um den Wert einer neuen geburtshilflichen Operation zu bestimmen, genügt es nicht, deren Erfolge für sich festzustellen, sondern man sie mit den bisher bekannten Verfahren, die eine ähnliche Indikation haben, vergleichen. Man ist bis jetzt immer mit den Geburten fertig geworden, — es muss der Beweis erbracht werden, dass das Neue besser ist, ganz bestimmte Vorzüge besitzt, sonst hat es gegenüber dem Alten keine Berechtigung.

Und da tritt denn die Hebotomie in Wettbewerb gegen die Zange am hochstehenden Kopf, gegen die prophylactische Wendung, die künstliche Frühgeburt, gegen die Perforation des lebenden Kindes, gegen die sectio caesarea und ganz besonders gegen die Symphysiotomie.

Nach Reeb (Strassburg) wird die Hebotomie die Perforation des lebenden Kindes weit mehr einschränken, als

Symphysiotomie und Kaiserschnitt es bisher getan; denn erstere ist viel leichter und ungefährlicher und kann noch oft gemacht werden, wo die beiden letzteren wegen Fieber und sehr langer Geburtsdauer nicht mehr erlaubt sind. Was die künstliche Frühgeburt betrifft, so lässt diese sich schon aus didaktischen Gründen nicht ganz entbehren; dann kann man sie aber auch mit der Hebotomie kombinieren, besonders bei den sehr engen und platt rhachitischen Becken gegen Ende der Gravidität

Über die beiden beckenerweiternden Operationen, die Symphysiotomie und die Hebotomie, sind die Akten noch nicht geschlossen. Aber soviel geht aus dem Vorstehenden hervor: die Hebotomie bietet der Mutter bedeutend günstigere Chancen, als die Symphysiotomie. Hauptsächlich sind es die schon öfter aufgestellten drei Punkte — von Schauta ausführlich besprochen in einer Sitzung der geburtshilflich gynäkologischen Gesellschaft in Wien, — die diesbezüglich in den Vordergrund treten: der erste und wichtigste ist die sichere Vermeidungen von Verletzungen der wichtigen Organe hinter der Symphyse: Scheide, Blase, Urethra. Bei der Symphysiotomie werden diese Gebilde ihrer Stütze beraubt und nach beiden Seiten hin auseinandergezerrt; dadurch werden diese schweren Verletzungen gesetzt, der Heilungsverlauf wird unberechenbar und die Nachbehandlung unter Umständen schwierig, häufig kompliziert eine länger andauernde Harninkontinenz die Genesung. Anders bei der Hebotomie. Hier behalten alle diese an der hinteren Wand der Symphyse befestigten Organe eben durch Erhaltung derselben ihre Stütze und weichen mit ihr nach der entgegengesetzten Seite aus. Der zweite Punkt, durch den sich die Giglische Operation auszeichnet, ist die zweifellos viel geringere Blutung. Meist treten bei Symphysiotomien schon bei der Durchtrennung der Weichteile überaus heftige Blutungen durch Einschneiden und Einreissen der Gefässplexus am Schamberg auf, oder es reissen im weiteren Verlaufe der Operation die Klitoris oder Teile derselben ab. Über derartige Unannehmlichkeiten ist in den vorstehenden Krankengeschichten so gut wie nichts berichtet.

Wenn ein Einschnitt gemacht wurde, so ist er fern von den blutreichen Geweben ausgeführt; nicht vermeiden lässt sich allerdings öfter die Durchsägung oder der Einriss von Teilen der Klitoris, doch ist hier nach den klinischen Erfahrungen die Blutung eine weit geringere als bei der Symphysiotomie. Der dritte Punkt, durch den sich die Hebotomie vorteilhaft gegen ihre Rivalin auszeichnet, ist die Sicherheit, mit der eine knöcherne Vereinigung zustande kommt. Statt der knorpeligen bezw. knöchernen Vereinigung lagert sich nach der Symphysiotomie nicht selten Bindegewebe zwischen die beiden Teile, es entstehen Schlottergelenke, infolgedessen Funktionsunfähigkeit der Extremitäten und des Beckens und anderes mehr; primäre Heilungen sieht man selten. Dagegen ist das Ausbleiben einer knöchernen Vereinigung bei der Hebotomie bis jetzt noch nicht beobachtet worden, und eine glatte Heilung ist die Regel. Zu den Vorteilen, die diese seitliche Durchsägung des Beckens bietet, sind weiterhin noch zu rechnen der Umstand, dass bei einer späteren Entbindung nötigenfalls auf der anderen Seite hebotomiert werden kann, während eine Wiederholung der Symphysiotomie wegen Blasenverwachsungen schwieriger wird. Die Weichteilmassen zeigen keine Neigung, sich zwischen die Sägeflächen des Knochens hineinzulegen. Eine gut fingerbreite Diastase wird durch einen Callus ausgefüllt, und so bleibt das Becken dauernd erweitert. Hier ist dann die Erweiterung beabsichtigt, während man bei der Symphysiotomie von einer mehr zufälligen glücklichen oder unglücklichen Erweiterung des Beckens reden kann. Als Nachteil der Hebotomie könnte vielleicht die Tatsache angeführt werden, dass die Wunde dichter bei den grossen Cruralgefässen gelegen ist; denn dadurch kann bei Anwesenheit eines Haematoms oder einer Infektion leichter ein Ödem des betreffenden Beines auftreten. Jedenfalls fällt aber dieser mögliche Nachteil nicht so sehr in die Wagschale gegenüber den zweifellos grossen Vorteilen der Operation.

Kézmársky schreibt in seinem unlängst erschienenen Lehrbuch über die Symphysiotomie: „Die Operation ist an

ihrem Platze berechtigt, und wenn einmal ihre Indikationen bestimmt begrenzt werden können, wird sie voraussichtlich einen grossen Einfluss auf die Indikationen des Kaiserschnittes sowie auch auf die am lebenden Kinde ausgeführten Kraniotomieen ausüben"; . . . . „und es wird die längst ersehnte Zeit kommen, wo man die Perforation des lebenden Kindes aus den Reihen der geburtshilflichen Operationen gänzlich streichen kann. Aber eine vollständige Umwandlung erwarten auch die Indikationen der künstlichen Frühgeburt, nachdem dieselbe in Kombination mit der Symphysiotomie in einer viel späteren Zeit der Schwangerschaft eingeleitet oder auch in vielen Fällen entbehrt werden könnte, da die Symphysiotomie auch am Ende der Schwangerschaft die Geburt eines lebenden Kindes erlaubt". Und endlich „Es kann die Operation nur bei lebendem Kind in Frage kommen, ein totes Kind wird man ohne Zögern perforieren. Beim lebenden Kind, wenn der Zustand der Mutter die rasche Beendigung der Geburt fordert und wenn sich über die Unausführbarkeit (Wendung) oder Erfolglosigkeit (Zange) eines jeden andern Verfahrens überzeugt hat, und man ein lebendes Kind nur durch den Kaiserschnitt oder durch die Symphysiotomie erhalten kann, so wird man die letztere als die weniger gefährliche Operation wählen, um so mehr, als in solchen Fällen die Annahme sehr begründet zu sein scheint, dass während des langwierigen Kreissens schon im Geburtskanal Ansteckungskeime sich angehäuft haben, die den Erfolg des Kaiserschnittes sehr leicht vereiteln können".

Knüpft Kézmársky derartig hoffnungsvolle Aussichten an die Symphysiotomie, so berechtigt uns die Hebotomie, welche infolge ihrer bisher ungetrübten Erfolge und der Einfachheit ihrer Technik bestimmt zu sein scheint, eine grundlegende, dauernde, Mutter und Kind erhaltende Operation zu bleiben, zu den siegesfrohesten Erwartungen.

Van der Velde gibt diesem Gedanken folgendermassen Ausdruck: Sie ist eine für das Kind unschuldige, die Aus-

sicht, um lebend und unbeschädigt zur Welt zu kommen, vergrössernde, für die Mutter wenig gefährliche, für den Geburtshelfer nicht zu schwere Operation, welche einen hochzuschätzenden Gewinn für die Therapie der Geburtsstörungen bei engem Becken darstellt.

An dieser Stelle sei es mir gestattet, Herrn Geheimrat

Prof. Dr. Hofmeier

für die gütige Ueberlassung dieser Arbeit meinen verbindlichsten Dank auszusprechen.

Literatur.

Arndt, Ein Fall von Hebotomie. Z.-Bl. f. G. 1903 Nr. 49.

Baumm, Zwei Fälle von seitl Durchsägung des Beckenrings. Monatsschrift f. G. u. G. B. XVII., Heft 5.

Doederlein, Weitere Verbesserungen der subkutanen Hebotomie. Z.-Bl. f. G. 1904 Nr. 42.

Doederlein, Über alte und neue Beckenerweiternde Operationen. Arch. f. G. 1904, B. LXXII.

Ferroni, Beitrag zum Latralschnitt des Beckens n. Gigli. Z.-Bl. f. G. 1904 Nr. 36.

Fischer, Über den Wert der Symphysiotomie in der geburtshilflichen Praxis. Diss. Giessen 1900.

Frommel, Jahresberichte über Geburtshilfe u. Gynäkologie 1902 u. 1903.

v. Franqué, Zur Indikation des Schambeinschnittes nach Gigli. Münch. Med. Wochenschr. 1905 Nr. 10.

Gigli, Schnitt seitl. von der Schamfuge, seine Vorteile u. seine Technik. Referat. Z.-Bl. f. G. 1902 Nr. 33.

Gigli, Latralschnitt durch das Ospubis. Z.-Bl. f. G. 1902 Nr. 48.

Gigli, Latralschnitt des Beckens. Z.-Bl. f. G. 1904 Nr. 9.

Gigli, Meine Technik des Latralschnittes. Z.-Bl. f. G. 1904 Nr. 46.

Hohlweg, Vier Fälle von Pubiotomie. Z.-Bl. f. G. 1905 Nr. 42.

Kannegiesser, Beitrag zur Hebotomie. Z.-Bl. f. G. 1905 Nr. 35.

v. Küttner, Zwei Fälle von Pubiotomie. Z.-Bl. f. G. 1905 Nr. 27.

Leopold, Zur Hebotomie. Z.-Bl. f. G. 1904 Nr. 46.

Meurer, Zwei Fälle von schneller Dehnung des unteren Uterinsegmentes. Z.-Bl. f. G. 1904 Nr. 35.

Meyer, Ein Fall von Latralschnitt durch das Ospubis. Z.-Bl. f. G. 1903 Nr. 13.

Pestalozza, Zwei Fälle von Latralschnitt des Beckens. Z.-Bl. f. G. 1903 Nr. 4.

Reeb, Über Klinik undTechnik der Pubiotomie. Z.-Bl. f. G. 1905 Nr. 41.

Reifferscheid, Zur Pubiotomie. Z.-Bl. f. G. 1905 Nr. 42.

Rosenfeld, Über die Art der Beckenerweiterung bei der Pubiotomie. Z.-Bl. f. G. 1905 Nr. 27.
Schauta, Zwei Fälle von Hebotomie. Z.-Bl. f. G. 1905 Nr. 20.
Schauta, Z.-Bl. f. G. 1905 Nr. 41.
Seeligmann, Z.-Bl. f. G. 1905 Nr. 40.
Tandler, Zur Anatomie des Latralschnittes. Z.-Bl. f. G. 1905 Nr. 28.
van der Velde, Die Hebotomie. Z.-Bl. f. G. 1902 Nr. 37.
van der Velde, Hebotomie mit bleibender Erweiterung des Beckens. Z.-Bl. f. G. 1903 Nr. 48.
van der Velde, Zur Hebotomie. Z.-Bl. f. G. 1904 Nr. 30.
v. Velitis, Über die Symphysiotomie. Z.-Bl. f. G. 1904 Nr. 46.
Zweifel, Die Symphysiotomie. Leipzig 1893.

Lebenslauf.

Ich, Ludwig Müller, bayerischer Staatsangehöriger, bin geboren am 5. August 1878 als Sohn des Kgl. Rentamtmann J. Müller in Bad Kissingen. Nach Besuch der Volksschule in Ochsenfurt, der Kgl. bayer. Gymnasien zu Ansbach und Würzburg und des grossh. oldenb. Gymnasiums zu Birkenfeld, bezog ich die Universität Würzburg. Daselbst bestand ich im Mai 1903 die ärztliche Vorprüfung, unterzog mich auch hier der ärztlichen Staatsprüfung, die ich am 7. Juli 1906 bestand. Vorstehende Dissertation habe unter Leitung des früheren Assistenzarztes, Herrn Dr. Hammer, verfasst.